VERGLEICHENDE BEURTEILUNG ENDOSKOPISCHER DIAGNOSTIK- UND THERAPIEVERFAHREN BEIM KEHLKOPFKREBS UND SEINEN VORSTADIEN*

DR. MED. WOLFGANG STEINER

1979 № 80

Aus der Klinik und Poliklinik für Hals-Nasen-Ohrenkranke

der Universität Erlangen-Nürnberg

Direktor: Prof. Dr. M. E. Wigand

VERGLEICHENDE BEURTEILUNG ENDOSKOPISCHER DIAGNOSTIK- UND THERAPIEVERFAHREN BEIM KEHLKOPFKREBS UND SEINEN VORSTADIEN*

Der Medizinischen Fakultät

der Friedrich-Alexander-Universität

Erlangen-Nürnberg

als Habilitationsschrift

vorgelegt

von

DR. MED. WOLFGANG STEINER

aus

CRAILSHEIM/WÜRTT.

* Mit Unterstützung der Deutschen Forschungsgemeinschaft (SFB 118)

UNIV.
LEIDEN
BIBL.

Datum der Habilitation: 22. 02. 1979

Meiner Frau

Digitized by the Internet Archive
in 2026

https://archive.org/details/IA41546222_0003

INHALTSÜBERSICHT

	Seite
I. Einleitung	2
II. Problemstellung	3
III. Diagnostik des Kehlkopfkarzinoms und seiner Vorstadien	4
1. Krankengut und Methode	4
-1. Beschreibung des Gesamtkollektivs	4
-1.1. Alters- und Geschlechtsverteilung	4
-1.2. Ätiologie	6
-2.1. Häufigkeit von Rauchern und Nichtrauchern	6
-2.2. Verteilung der häufigsten Berufsgruppen	6
-2.3. Tabakrauch- und Alkoholkonsum bei den häufigsten Berufsgruppen	6
-2.4. Häufigkeit rhinologischer Erkrankungen	6
-1.3. Symptomatik	7
-1.4. Häufigkeit, Verteilung und Gegenüberstellung der klinischen und histologischen Diagnosen	7
-1.5. Regionale Verteilung von Dysplasie und Karzinom im Larynx	7
-2. Laryngoskopische Untersuchungsmethoden	8
-2.1. Indirekte Laryngoskopie	8
-2.2. Mikrolaryngoskopie in Intubationsnarkose	8
-2.3. Mikrolaryngoskopie mit maschineller Injektorbeatmung	10
-2.4. Flexible Fiberglasendoskopie	11
-2.5. Direkte Laryngoskopie mit einer 90° Winkeloptik	11
-5.1. Hopkins-Laryngoskop nach Ward und Berci	11
-5.2. Lupenlaryngoskop-Epipharyngoskop nach v. Stuckrad	11
-3. Vergleichsstudie durch Simultaneinsatz verschiedener diagnostischer Verfahren mit Endoskopie und Histologie	14
-3.1. Stroboskopie	14
-3.2. Intravitalfärbung mit Toluidinblau	14
-3.3. Exfoliativzytologie	17

Seite

-4. Techniken für eine Gewebegewinnung zur histologischen Untersuchung 21
-4.1. Biopsie 21
-1.1. Knipsbiopsie 21
-1.2. Nadelbiopsie 21
-4.2. Probeexzision 23
-4.3. Probeexstirpation (Herdexzision, "excisional biopsy") 23
-4.4. Dekortikation ("Stripping") 24
-4.5. Diagnosesicherung durch Operation 25
-4.6. Externe Diagnostik 25
-4.7. Analyse der "falsch negativen Biopsien" 25

-5. Histomorphologische Untersuchungen 26

-6. Dokumentation und Statistik 27

2. Ergebnisse 28
-1. Ätiologie 28
-1.1. Häufigkeit von Rauchern und Nichtrauchern 28
-1.2. Verteilung der häufigsten Berufsgruppen 30
-1.3. Tabakrauch- und Alkoholkonsum bei den häufigsten Berufsgruppen 31
-1.4. Häufigkeit rhinologischer Erkrankungen 33

-2. Symptomatik 33

-3. Häufigkeit, Verteilung und Gegenüberstellung der klinischen und histologischen Diagnosen 34
-4. Regionale Verteilung von Dysplasie und Karzinom im Larynx 37
-5. Laryngoskopische Untersuchungsmethoden 39
-5.1. Indirekte Laryngoskopie 39
-5.2. Mikrolaryngoskopie in Intubationsnarkose 39
-5.3. Vergleich von indirekter Laryngoskopie und Mikrolaryngoskopie 40
-5.4. Intubationslose Mikrolaryngoskopie mit maschineller Injektorbeatmung 41
-5.5. Flexible Fiberglasendoskopie 41

Seite

-5.6. Direkte Laryngoskopie mit einer 90° Winkeloptik 42
-6.1. Hopkins-Laryngoskop nach Ward und Berci 42
-6.2. Lupenlaryngoskop-Epipharyngoskop nach v. Stuckrad 42
-5.7. Vergleich von indirekter Laryngoskopie und Lupenendoskopie 45
-5.8. Vergleich von Lupenendoskopie und Mikrolaryngoskopie 47

-6. Vergleichsstudie durch Simultaneinsatz verschiedener diagnostischer Verfahren mit Endoskopie und Histologie 49
-6.1. Stroboskopie 49
-6.2. Intravitalfärbung mit Toluidinblau 49
-6.3. Exfoliativzytologie 51

-7. Techniken für eine Gewebegewinnung zur histologischen Untersuchung 55
-7.1. Art und Häufigkeit bioptischer Maßnahmen bei verschiedenen endoskopischen Untersuchungsverfahren 55
-7.2. Nadelbiopsie im Larynx 55
-7.3. Diagnosesicherung durch Operation 57
-7.4. Analyse der "falsch negativen Biopsien" 57

3. Zusammenfassung der Diagnostikergebnisse 60

IV. Therapie der Krebsvor- und Frühstadien des Larynx 65

1. Therapie der Dysplasie 65
-1. Bestrahlung (Co 60 - 6 000 rd) 65
-1.1. Krankengut und Methode 65
-1.2. Posttherapeutischer Verlauf 65

-2. Operation 65
-2.1. Krankengut und Methode 65
-2.2. Posttherapeutischer Verlauf 67

-3. Endoskopie 67
-3.1. Krankengut und Methode 67
-3.2. Posttherapeutischer Verlauf 67

Seite

-4. Dysplasie als Vorerkrankung des Kehlkopfkarzinoms 70
-4.1. Krankengut und Methode 70
-4.2. Klinische und histologische Erst- und Folgediagnosen 70
-4.3. Zeitliches Intervall und Lokalisation 70
-4.4. Therapie und posttherapeutischer Verlauf 72

2. Therapie des Carcinoma in situ 74
-1. Bestrahlung (Co 60 - 6 000 rd) 74
-1.1. Krankengut und Methode 74
-1.2. Posttherapeutischer Verlauf 74

-2. Operation 75
-2.1. Krankengut und Methode 75
-2.2. Posttherapeutischer Verlauf 75

-3. Endoskopie 76
-3.1. Krankengut und Methode 76
-3.2. Posttherapeutischer Verlauf 77

3. Therapie der glottischen Karzinome $T_{1a/b}$ 81
-1. Bestrahlung (Co 60 - 6 000 - 8 000 rd) 81
-1.1. Krankengut und Methode 81
-1.2. Posttherapeutischer Verlauf 82

-2. Operation 84
-2.1. Krankengut und Methode 84
-2.2. Posttherapeutischer Verlauf 85

-3. Endoskopie 87
-3.1. Krankengut und Methode 87
-3.2. Posttherapeutischer Verlauf 88

4. Analyse der posttherapeutischen "Tis- und T_0-Fälle" 91

5. Zusammenfassung der Therapieergebnisse 95

6. Fallbeispiele zur Therapie 100

Seite

V. Diskussion 105

1. Alters- und Geschlechtsverteilung 105

2. Ätiologie 106
-2.1. Rauchen 107
-2.2. Alkohol 110
-2.3. Entzündung der oberen Luftwege 112
-2.4. Exposition am Arbeitsplatz 113
-2.5. Weitere ätiologische Faktoren 116

3. Symptomatik 117

4. Häufigkeit, Verteilung und Gegenüberstellung klinischer und histologischer Diagnosen 118

5. Regionale Verteilung von Dysplasie und Karzinom im Larynx 120

6. Laryngoskopische Untersuchungsmethoden 122
-6.1. Indirekte Laryngoskopie 122
-6.2. Mikrolaryngoskopie in Intubationsnarkose 123
-6.3. Intubationslose Mikrolaryngoskopie in Narkose mit maschineller Injektorbeatmung 125
-6.4. Flexible Fiberglasendoskopie 126
-6.5. Direkte Laryngoskopie mit einer 90° Winkeloptik 126
-5.1. Hopkins-Laryngoskop nach Ward und Berci 126
-5.2. Lupenlaryngoskop-Epipharyngoskop nach v. Stuckrad 127
-6.6. Transkonioskopie 129

7. Stroboskopie 130

8. Intravitalfärbungen 134
-8.1. Schiller'sche Jodprobe 134
-8.2. Toluidinblau-Test 135

9. Exfoliativzytologie 138

10. Zusatzdiagnostika: Histochemie, Fluoreszenzmikroskopie, Röntgen 143

Seite

11. Techniken für eine Gewebegewinnung zur histologischen Untersuchung 144
-11.1. Notwendigkeit bioptischer Klärung 144
-11.2. Biopsietechnik und endoskopische Methode 146
-11.3. Diagnosesicherung durch Operation 148
-11.4. Wer soll die Biopsie ausführen? 148
-11.5. Analyse der "falsch negativen Biopsien" 149

12. Therapie der Krebsvor- und Frühstadien 152
-12.1. Therapie der Dysplasie 152
-1.1. Bestrahlung 152
-1.2. Operation 153
-1.3. Endoskopie 154

-12.2. Dysplasie als Vorerkrankung des Kehlkopfkarzinoms 155

-12.3. Therapie des Carcinoma in situ 159
-3.1. Bestrahlung 160
-3.2. Operation 162
-3.3. Endoskopie 163
-3.4. CO_2-Laser-Mikrolaryngoskopie 165

-12.4. Therapie der glottischen Karzinome $T_{1a/b}$ 166
-4.1. Bestrahlung 166
-4.2. Operation 170
-4.3. Endoskopie 173

VI. Schlußfolgerungen 177

1. Gegenwärtiges diagnostisches Reglement bei Präkanzerosen und Karzinomen im Larynx 177

2. Aktuelles Therapiekonzept bei Krebsvor- und Frühstadien im Larynx 178
-2.1. Lokale Maßnahmen 178
-2.2. Flankierende Maßnahmen 180
-2.3. Posttherapeutische Verlaufskontrolle 180
-3.1. Endoskopische Nachsorge 180
-3.2. Lenkung des Patienten 181

		Seite
VII.	Zusammenfassung	182
VIII.	Literaturverzeichnis	187
	Anhang (Dokumentationsbögen)	200

I. Einleitung

Seit über 100 Jahren wird die indirekte Laryngoskopie mit dem Spiegel zur Inspektion des Larynx angewandt (GARCIA 1855, TORCK 1860, CZERMAK 1860).
Mit Einführung der Mikrolaryngoskopie (KLEINSASSER) um 1960 und der Lupenendoskopie (v. STUCKRAD) im Jahre 1974 hat sich ein Wandel in der Diagnostik des Kehlkopfkarzinoms und seiner Vorstadien vollzogen. Dank der modernen endoskopischen Untersuchungsmethoden wird eine operative Eröffnung des Kehlkopfs nur zur Befunderhebung immer seltener notwendig.
Neue diagnostische Verfahren wie die Stroboskopie, die Intravitalfärbung mit Toluidinblau und die Exfoliativzytologie stehen in Konkurrenz zur Endoskopie mit Biopsie und Histologie; ihre Bedeutung als Adjuvanz- oder Ersatzdiagnostikum ist umstritten. Der alleinige Einsatz dieser Methoden infolge einer Überbewertung ihrer diagnostischen Aussagemöglichkeiten führt zwangsläufig zu einer Häufung von, für den Patienten manchmal, fatalen Fehldiagnosen.
Angesichts der heute zur Verfügung stehenden zuverlässigen endoskopisch-bioptischen Möglichkeiten bedeutet die alleinige Anwendung des Diagnostikums Stroboskopie oder des Toluidinblau-Tests zum Ausschluß einer malignen Erkrankung im Larynx Rückschritt und Gefahr zugleich.
Neuere histomorphologische Erkenntnisse über Wachstumseigenschaften des Kehlkopfkarzinoms sowie das plurifokale Vorkommen von Karzinom und Vorstadien im Larynx haben zum Umdenken in diagnostischer und therapeutischer Hinsicht geführt. Moderne Endoskopie, eine standardisierte Biopsietechnik und eine systematische histomorphologische Analyse ermöglichen eine differenzierte, funktionelle Therapie.
Die Behandlung der Krebsvor- und Frühstadien im Larynx ist nicht einheitlich; so wird das Carcinoma in situ noch weithin wie ein invasives Karzinom operativ oder radiologisch therapiert.

II. Problemstellung und Zielsetzung der Arbeit

Das Krankengut der Erlanger Hals-Nasen-Ohren-Klinik von 1973 bis 1976 wird bezüglich der Häufigkeit, Art und Verteilung von Präkanzerosen und Karzinomen im Larynx analysiert.
Durch vergleichende Untersuchungen werden diagnostische Methoden zur Früherkennung und Klärung von Dignität und Ausdehnung prämaligner und maligner Proliferationen im Larynx auf ihre Zuverlässigkeit geprüft. Durch den Einsatz indirekter und direkter Laryngoskopieverfahren sowie starrer und flexibler optischer Systeme wird versucht, geeignete endoskopische Routinemethoden zu etablieren.
Um die Leistungsfähigkeit und zusätzliche Aussagemöglichkeiten weiterführender Diagnostika zu testen, werden Stroboskopie, Toluidinblaufärbung und Zytologie simultan mit Endoskopie, Biopsie und Histologie angewandt; im Mittelpunkt steht dabei die Erarbeitung einer Technik zur Gewebegewinnung mit hoher Treffsicherheit. Durch zahlreiche, ins Detail gehende, Fallanalysen werden die häufigsten diagnostischen Fehlermöglichkeiten dargestellt.
Aus systematischen histomorphologischen Analysen von Biopsie- und Resektionsmaterial von fast 1000 Patienten mit laryngealen Dysplasien und Karzinomen der letzten fünf Jahre sollten Rückschlüsse auf die Pathogenese und Konsequenzen für Diagnostik und Therapie gezogen werden.
Moderne endoskopische Untersuchungsmethoden, eine adäquate Biopsietechnik und exakte histomorphologische Analysen stellen die Voraussetzung für eine differenzierte funktionelle Therapie von Vor- und Frühstadien des Larynxkarzinoms dar.
Die prospektive Verlaufsbeobachtung von 363 zwischen 1973 und 1978 endoskopisch therapierten Patienten mit Präkanzerosen, Carcinomata in situ und T_1-Tumoren soll die Effizienz einer rein endoskopischen Behandlung aufzeigen. Dabei finden ätiologische Aspekte im Rahmen eines kombinierten rhino-laryngologischen Therapiekonzepts Berücksichtigung. Der die Ausheilung entzündlich und dysplastisch veränderter Schleimhaut im Kehlkopf fördernde und Rezidiven vorbeugende Einfluß einer konsequenten Ausschaltung exogener Noxen sowie einer systematischen Sanierung der oberen Luftwege soll veranschaulicht werden.
Übergeordnetes Ziel der verschiedenen, genannten Auswertungen des erwähnten Krankengutes war es, ein auf dem Einsatz bewährter und der Erprobung neuer Methoden im Rahmen klinisch-histomorphologischer Prospektivstudien basierendes Konzept für eine einfache und zuverlässige prä- und posttherapeutische Diagnostik sowie erfolgreiche funktionelle Behandlung von Krebsvor- und Frühstadien zu entwickeln.

III. Diagnostik des Kehlkopfkarzinoms und seiner Vorstadien anhand des Krankengutes der Erlanger HNO-Klinik von 1973 bis 1976 (n = 582)

1. Krankengut und Methode

-1. Beschreibung des Gesamtkollektivs

Das vorwiegend retrospektiv ausgewertete Krankengut von 1973 und 1974 wurde zum Vergleich mit dem prospektiv erfaßten Patientenkollektiv der Jahre 1975 und 1976 herangezogen (Teil III). Die Erarbeitung eines Konzepts zur Diagnostik des Kehlkopfkrebses war Gegenstand von Untersuchungen, die im Rahmen des SFB 118 "Methodenforschung zur Früherkennung von Krebs" der Universität Erlangen-Nürnberg durchgeführt wurden [1].
Seit Anfang 1975 werden an einem neu entwickelten endoskopischen Arbeitsplatz Patienten mit Präkanzerosen und Karzinomen im Larynx endoskopisch untersucht und prä- sowie posttherapeutisch fotodokumentiert.
Alle endoskopisch therapierten Patienten mit Dysplasien, Carcinomata in situ oder glottischen T_1-Karzinomen wurden prospektiv untersucht und unter Einbeziehung des Krankengutes von 1977 bis 7/1978 (Teil IV) analysiert.

-1.1. Alters- und Geschlechtsverteilung (Abb. 1 und Tab. 1)

Der Altersgipfel der 16 bis 88 Jahre alten Patienten liegt zwischen 60 und 70 Jahren. 52 % aller Patienten können altersmäßig dem fünften und sechsten Dezennium zugeordnet werden. Mehr als drei Viertel der Patienten sind über 50 Jahre, ca. 90 % über 40 Jahre alt.
Der Altersgipfel für die Patienten mit Carcinoma in situ und invasivem Karzinom im Kehlkopf liegt zwischen 60 und 70 Jahren, für die Patientengruppe mit Dysplasien zwischen 50 und 60 Jahren.
Das Verhältnis von Mann zu Frau beträgt im Gesamtkollektiv 536 : 46 (12 : 1), bei den Karzinomträgern 329 : 12 (27 : 1); somit sind 96,5 % der Patienten mit einem Larynxkarzinom männlichen Geschlechts.
In der Patientengruppe mit Dysplasien im Larynx läßt sich ein Verhältnis von 168 Männern zu 29 Frauen (6 : 1) errechnen; der Anteil an Männern beläuft sich somit auf 86 %.

1 *Mit Unterstützung der Deutschen Forschungsgemeinschaft.*

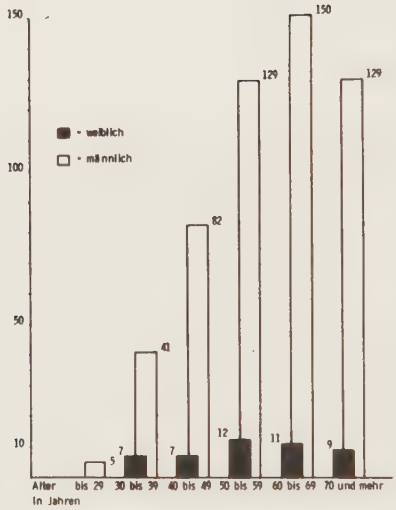

Abb. 1
Alters- und Geschlechtsverteilung von 582 Patienten mit Dysplasien und Karzinomen im Larynx (1973 bis 1976)

Alter in Jahren											
bis 29		30 bis 39		40 bis 49		50 bis 59		60 bis 69		70 und mehr	
n = 5 (0,9 %)		n = 48 (8,2 %)		n = 89 (15,3 %)		n = 141 (24,2 %)		n = 161 (27,7 %)		n = 138 (23,7 %)	
M	W	M	W	M	W	M	W	M	W	M	W
n = 5	n = 0	n = 41	n = 7	n = 82	n = 7	n = 129	n = 12	n = 150	n = 11	n = 129	n = 9
100.0%	0.0%	85.4%	14.6%	92.1%	7.9%	91.5%	8.5%	93.2%	6.8%	93.5%	6.5%

Altersverteilung (n = 582)

Tab. 1 Alters- und Geschlechtsverteilung von 582 Patienten mit Dysplasien und Karzinomen im Larynx (1973 bis 1976)

-1.2. Ätiologie

-2.1. Häufigkeit von Rauchern und Nichtrauchern

Von 341 Patienten mit einem Carcinoma in situ oder invasiven Karzinom und 97 Patienten mit einer Dysplasie im Larynx wurde unter Berücksichtigung des Geschlechts der Anteil an Rauchern und Nichtrauchern ermittelt. Bei 44 Patienten lagen keine Angaben vor (bezüglich der Datenermittlung vergl. Kap. III/6 "Dokumentation und Statistik").

-2.2. Verteilung der häufigsten Berufsgruppen

Das Gesamtkollektiv wurde bezüglich der verschiedenen Berufsarten analysiert und die sechs am häufigsten (über 1 %) vertretenen Berufsgruppen bei 324 Kehlkopfkarzinomträgern zusammengestellt; von sieben Patienten ließ sich der Beruf nicht in Erfahrung bringen.

-2.3. Tabakrauch- und Alkoholkonsum bei den häufigsten Berufsgruppen

Für die sechs am häufigsten unter den Kehlkopfkarzinompatienten vertretenen Berufsgruppen konnten bei 181 die Rauch- und bei 138 Patienten die Trinkgewohnheiten ermittelt werden.

-2.4. Häufigkeit rhinologischer Erkrankungen

Bei 524 Patienten wurden die pathologischen Befunde im Bereich von Nase, Nasenrachen und Mundhöhle unter dem Gesichtspunkt der Behandlungsbedürftigkeit ausgewertet. Bei 58 Patienten aus den Jahren 1973 und 1974 reichten die Aufzeichnungen im Krankenblatt für eine Präzisierung des Krankheitswertes nicht aus.
Röntgenübersichtsaufnahmen der Nasennebenhöhlen standen von 299 Patienten für eine Beurteilung zur Verfügung.

-1.3. Symptomatik

Von 568 Patienten konnten die häufigsten Beschwerden und das Leitsymptom ermittelt und mit der Lokalisation der Kehlkopferkrankung in Beziehung gesetzt werden.

-1.4. Häufigkeit, Verteilung und Gegenüberstellung der klinischen und histologischen Diagnosen

Aus dem Zeitraum 1973 bis 1976 konnten 582 Patienten mit histologisch gesicherten Dysplasien, Carcinomata in situ und Karzinomen im Larynx zu einer statistischen Auswertung unter ätiologischen, diagnostischen und therapeutischen Aspekten herangezogen werden.
Einer Analyse von Häufigkeit und Verteilung der Präkanzerosen und Karzinome im Larynx liegt die histologische Hauptdiagnose, d. h., die den Patienten im Beobachtungszeitraum von 1973 bis 1976 charakterisierende, schwerwiegendste Diagnose am Stichtag 01. 01. 1977 zugrunde.
Die histologischen Erst- und Folgediagnosen (n = 793) von 582 Patienten wurden jahrgangsweise aufgeschlüsselt.
Weiterhin wurden die den epithelialen Diagnosen unterschiedlicher Dignität zugrunde liegenden verschiedenartigen klinischen Befunde wie Leukoplakien, chronisch-hyperplastische Laryngitiden, Papillome und andere entsprechend ihrer histologischen Diagnose bei 353 Patienten zusammengestellt.

-1.5. Regionale Verteilung von Dysplasie und Karzinom im Larynx

Für die drei Diagnosegruppen "Dysplasie, Carcinoma in situ und invasives Karzinom (T_1 bis T_4)" erfolgte eine Aufschlüsselung bezüglich der Lokalisation in die drei Regionen "Supraglottis, Glottis und Subglottis" des Endolarynx.

-2. Laryngoskopische Untersuchungsmethoden

In der Zeit von 1973 bis 1976 wurden verschiedene endoskopische Untersuchungstechniken eingesetzt und miteinander verglichen, um ihren Wert für die Diagnostik des Kehlkopfkarzinoms und seiner Vorstadien zu ermitteln.

-2.1. Indirekte Laryngoskopie (Spiegel und Stirnreflektor)
-2.2. Mikrolaryngoskopie in Intubationsnarkose
-2.3. Mikrolaryngoskopie mit maschineller Injektorbeatmung
-2.4. Flexible Fiberglasendoskopie
-2.5. Direkte Laryngoskopie mit einer 90^{0} Winkeloptik
  -5.1. Hopkins-Laryngoskop nach Ward und Berci
  -5.2. Lupenlaryngoskop-Epipharyngoskop nach v. Stuckrad

-2.1. Indirekte Laryngoskopie

Bei der üblichen HNO-ärztlichen Untersuchung kommt routinemäßig bei der Untersuchung des Kehlkopfes die indirekte Laryngoskopie mit dem Spiegel zur Anwendung (Abb. 2).
Alle Patienten der Erlanger HNO-Klinik wurden primär - so auch die 582 Patienten des Untersuchungskollektivs - mit dem Spiegel laryngoskopiert.

-2.2. Mikrolaryngoskopie in Intubationsnarkose

Seit Beginn der 60er Jahre wurde die von KLEINSASSER eingeführte Mikrolaryngoskopie in Intubationsnarkose [1] für die Diagnostik von malignen Tumoren und zur mikrochirurgischen Behandlung von benignen und präkanzerösen Proliferationen bei über 3 000 Patienten eingesetzt (Abb. 3).
Seit 1973 wurden 1 500 Patienten mikrolaryngoskopisch untersucht und behandelt, davon 634mal wegen laryngealer Präkanzerosen oder Karzinome.

1 *Am liegenden relaxierten Patienten wird in Intubationsnarkose ein starres Laryngoskoprohr in den Rachen und Kehlkopf eingeführt und auf dem Brustkorb des Patienten abgestützt. Inspektion und chirurgische Maßnahmen erfolgen unter dem Mikroskop.*

LARYNGOSKOPISCHE UNTERSUCHUNGSMETHODEN

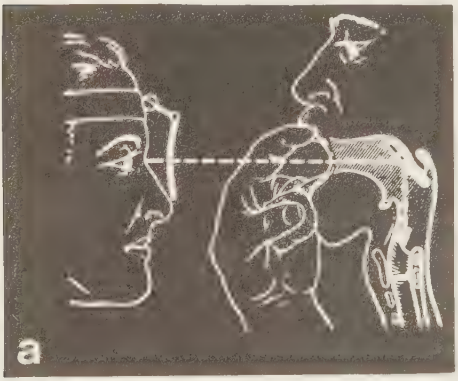

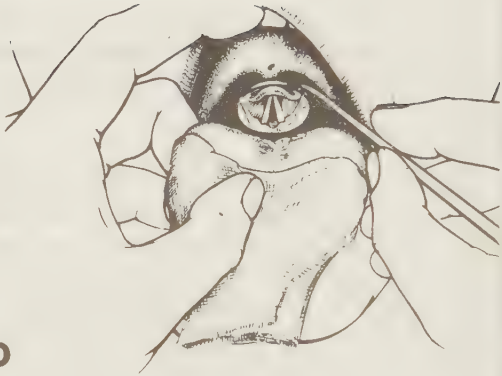

Abb. 2 a und b *Indirekte Laryngoskopie mit Spiegel und Stirnreflektor (schematische Darstellung)*

a) Veranschaulichung des Blickwinkels

b) Spiegelbild des Endolarynx (auf dem Kopf stehend!)

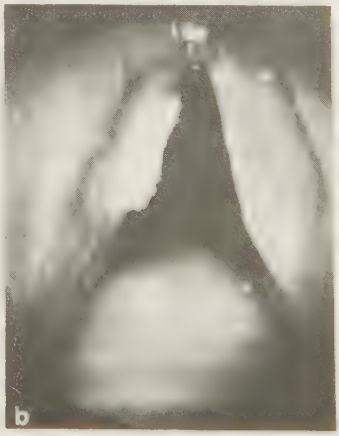

Abb. 3 a und b *Mikrolaryngoskopie in Intubationsnarkose (nach Kleinsasser)*

a) Seitliche Darstellung des transoral in den Endolarynx eingeführten und auf der Brust abgestützten starren Laryngoskoprohres (schematische Darstellung)

b) Hyperkeratose der linken Stimmlippe, geringes Ödem der rechten Stimmlippe, im hinteren Glottisbereich (im Bild unten) liegt der Endotrachealtubus (mikrolaryngoskopischer Aspekt, Vergrößerung 6fach)

Beide Untersuchungstechniken stellten in der Erlanger HNO-Klinik bis 1974 die Methoden der Wahl in der laryngologischen Diagnostik dar. Alle mit diesen Methoden erhobenen Kehlkopfbefunde von 1973 bis 1975 wurden dokumentiert und bezüglich der Lokalisation und Ausdehnung miteinander verglichen.
Drei neue endoskopische Verfahren fanden im Jahre 1974 Eingang in die Erlanger HNO-Klinik.

-2.3. Mikrolaryngoskopie mit maschineller Injektorbeatmung [1]

Zur Anwendung der "intubationslosen" Mikrolaryngoskopie (STANGE 1974) und des Injektomaten für eine maschinelle Beatmung wurde ein spezielles Injektorlaryngoskop entwickelt [2].
Bis heute wurde die Methode bei 124 Patienten eingesetzt; in über 50 % kam sie bei Kindern, insbesondere mit Larynxpapillomatosen, zur Anwendung. Bei Erwachsenen bestand die Indikation im wesentlichen bei Proliferationen im hinteren Glottisbereich, deren vollständige und subtile mikrochirurgische Abtragung bei liegendem Endotrachealtubus erschwert oder unmöglich gewesen wäre.

1 *Am relaxierten Patienten wird während einer i.v.-Barbituratnarkose das Laryngoskop mit der eingebauten Injektordüse in den Larynxeingang gebracht und am Brustkorb des Patienten abgestützt. Durch die Injektordüse wird Sauerstoff über den Injektomaten vollautomatisch in den Kehlkopf bzw. die Trachea geblasen; Druck, Frequenz und Volumen sind regulierbar. Durch den Wegfall des Endotrachealtubus ist die gesamte Glottis frei für Inspektion und mikrochirurgische Maßnahmen.*

2 *Hersteller R. Wolf GmbH (Knittlingen)*

-2.4. Flexible Fiberglasendoskopie [1]

1974 wurde bei 87 Patienten ein flexibles Bronchoskop [2] zur Beurteilung von Rachen und Kehlkopf am wachen Patienten getestet. Ziel war die Entwicklung eines flexiblen "Mehrzweckendoskops", das am wachen Patienten, also bei erhaltener Funktion bessere diagnostische Möglichkeiten als die Spiegeluntersuchung und einen zumindest teilweisen Ersatz der aufwendigen Mikrolaryngoskopie in Narkose bieten sollte (Abb. 4).

-2.5. Direkte Laryngoskopie mit einer 90° Winkeloptik
-5.1. Hopkins-Laryngoskop nach Ward und Berci [3]

1976 wurde bei 300 Patienten das Hopkins-Laryngoskop (WARD und BERCI 1974/1975), eine 90° Winkeloptik, parallel zum Lupenlaryngoskop eingesetzt, um die optischen Eigenschaften und Möglichkeiten im Routineeinsatz vergleichend zu prüfen [4].

-5.2. Lupenlaryngoskop-Epipharyngoskop nach v. Stuckrad [5]

Unserem endoskopischen Konzept kam - bei nicht befriedigenden Ergebnissen im Umgang mit flexiblen Endoskopen im Larynx - die Entwicklung des Lupenlaryngoskop-Epipharyngoskops, einer 90° Winkel-Lumina-Optik, sehr entgegen (v. STUCKRAD und LAKATOS 1975) (Abb. 5).

1 *Nach Schleimhautanästhesie in Rachen und Kehlkopf wird das flexible Endoskop transnasal oder transoral zur Inspektion des Kehlkopfes am wachen Patienten eingeführt.*

2 *Hersteller Fa. Olympus (Hamburg)*

3 *Hersteller K. Storz (Tuttlingen)*

4 *Das Hopkins-Laryngoskop wird am wachen Patienten transoral in Richtung Oropharynx zur Inspektion des Larynx eingeführt. Das Endoskop, das sich in einem Tubus befindet, besteht aus einem optischen System mit einer lichtleitenden Fiberoptik. Ein Vergrößerungseffekt kann zur Foto- und Filmdokumentation durch das Vorschalten eines Varioobjektivs erzielt werden.*

5 *Hersteller R. Wolf GmbH (Knittlingen)*

LARYNGOSKOPISCHE UNTERSUCHUNGSMETHODEN

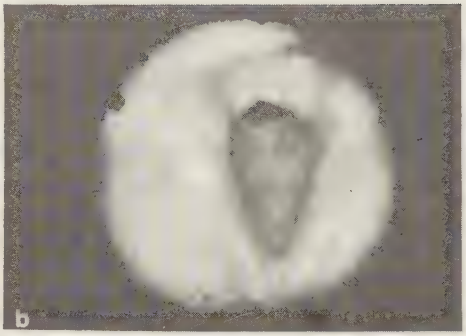

Abb. 4 a und b Laryngoskopie mit flexiblem Endoskop

a) Transnasal eingeführtes Endoskop in situ (schematische Darstellung)

b) Laryngo-Tracheitis, Schleimauflagerungen im hinteren Glottisbereich (Aspekt mit flexiblem Endoskop, Vergr. 0,5fach)

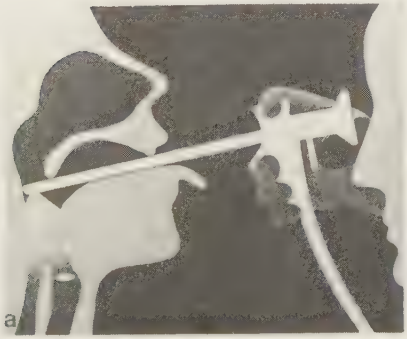

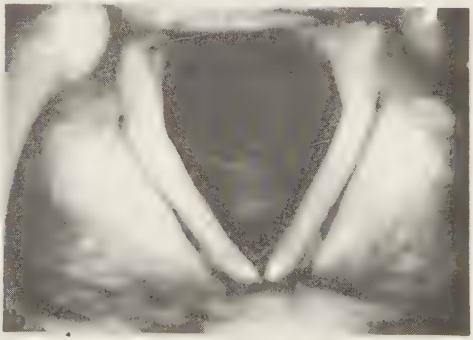

Abb. 5 a und b "Direkte" Laryngoskopie mit einer 90° Winkeloptik

a) Inspektion des Larynx mit dem Lupenlaryngoskop-Epipharyngoskop nach v. Stuckrad (schematische Darstellung)

b) Unauffälliger Endolarynx mit Blick in die Trachea (lupenendoskopischer Aspekt +, Vergrößerung 2,5fach)

+ Anmerkung: Abb. 5b) entspricht dem Aspekt während der Lupenendoskopie. Die vordere Kommissur des Endolarynx ist unten im Bild. Mit Rücksicht auf die mikrolaryngoskopischen Abbildungen (vordere Kommissur immer oben im Bild entsprechend Abb. 3 b)) werden alle folgenden lupenendoskopischen Abbildungen auf den Kopf gestellt, um dem Betrachter die Orientierung zu erleichtern (somit einheitlich: vordere Kommissur im Bild oben).

Nach Vorstellung des Endoskops auf einer österreichisch-südwestdeutschen HNO-Tagung im Herbst 1974 in Bad Aussee erhielt die Erlanger HNO-Klinik Ende 1974 den ersten Prototyp zu Forschungszwecken [1]. In der Folgezeit zielten die Bemühungen darauf ab, einen speziellen Mundsperrer mit externer bzw. interner Haltevorrichtung für das Endoskop sowie eine Anbringung von Arbeitskanälen für das Einführen halbflexibler Instrumente zu entwickeln.

Seit Anfang 1975 wurden an einem speziell eingerichteten Arbeitsplatz für Endoskopie über 10 000 Patienten mit diesem Endoskop untersucht. Bei über 1 000 Patienten wurden lupenendoskopisch in Rachen und Kehlkopf Abstriche, Biopsien und Abtragungen in Lokalanästhesie vorgenommen. Alle Patienten mit chronischen Entzündungen, Präkanzerosen oder Tumoren im Rachen und Kehlkopf werden regelmäßig im Rahmen des obengenannten Forschungsprojektes endoskopiert sowie dokumentiert und regelmäßig posttherapeutisch kontrolliert.

Von Oktober 1975 bis März 1976 wurde das Lupenlaryngoskop-Epipharyngoskop erfolgreich im Rahmen des Erlanger Krebsvorsorgemodellversuchs bei fast 7 000 Probanden eingesetzt (STEINER et al. 1976).

Um die Leistungsfähigkeit der endoskopischen Untersuchungsmethoden wie der Lupenendoskopie und der Mikrolaryngoskopie gegenüber der indirekten Laryngoskopie mit dem Spiegel darzustellen, wurden auf den speziellen Dokumentationsbögen alle mit den verschiedenen Methoden erhobenen Kehlkopfbefunde dokumentiert und bezüglich der klinischen Verdachtsdiagnose und der Exaktheit in der Beschreibung von Lokalisation und Ausdehnung des pathologischen Prozesses miteinander verglichen.

[1] *Die entscheidende technische Neuerung dieses Endoskops gegenüber anderen 90° Winkeloptiken besteht in der Bildvergrößerung, die nicht durch Aufsetzen oder Einschwenken von optischen Hilfsmitteln wie Lupen oder Kameraoptiken erreicht wird, sondern durch Verschiebung eines innerhalb der Lumina-Hochleistungs-Optik integrierten Linsengliedes. Die Blickrichtung der Optik wird durch ein Prisma um 90° abgewinkelt. Damit ist eine Übersichtsbetrachtung und Lupenvergrößerung möglich. Tubus, Lichtregler und Linsensystem bilden eine endoskopische Einheit, die handlich, leicht desinfizierbar und sterilisierbar ist. Durch die unmittelbare Adaptation der Kamera an das Endoskop ohne Zwischenschaltung eines Objektives ist eine relativ einfache und qualitativ hochwertige Foto-, Film- und Videodokumentation möglich. Rasch und ohne wesentliche Belästigung läßt sich die Untersuchung am wachen Patienten durch Einführen des Endoskops bis zur Oropharynxhinterwand durchführen; bei starkem Würgereiz erfolgt eine Anästhesie der Rachenhinterwand mit einem Spray.*

-3. Vergleichsstudie durch Simultaneinsatz verschiedener diagnostischer Verfahren mit Endoskopie und Histologie

Zur besseren differentialdiagnostischen Abgrenzung von chronischer Entzündung, Präkanzerose und Karzinom wurden bei 103 Patienten 1974 und 1975 verschiedene diagnostische Verfahren wie die Stroboskopie, die Abstrichzytologie und der Toluidinblau-Färbetest simultan mit der mikrolaryngoskopischen Probeexzision zur histologischen Untersuchung erprobt. Die verschiedenen diagnostischen Methoden wurden bezüglich ihrer Treffsicherheit miteinander verglichen.

-3.1. Stroboskopie [1]

Die ambulante Untersuchung erfolgte in der Stimm- und Sprachabteilung der Universitäts-HNO-Klinik Erlangen [2] mit Spiegel und Stroboskop. Aus dem Befundbericht der phoniatrischen Abteilung wurden die Beurteilungskriterien "Randkantenverschiebung" und das Verhalten der Amplitude der Stimmlippen entnommen und auf dem Dokumentationsbogen computergerecht verschlüsselt (vergl. Anhang). Bei dem Vergleich mit den anderen Methoden haben wir uns auf den wesentlichsten und aussagekräftigsten Befund, nämlich die Einschränkung bzw. Aufhebung der Stimmlippenamplitude beschränkt.

-3.2. Intravitalfärbung mit Toluidinblau

Während der Mikrolaryngoskopie in Intubationsnarkose erfolgte nach vorsichtiger Reinigung der Oberfläche des Endolarynx von Schleim eine Anfärbung mit einem in einer 2 %igen wässrigen Toluidinblaulösung getränkten Watteträger, wobei insbesondere die suspekten Gewebspartien möglichst ohne Traumatisierung betupft wurden. Nach einigen Minuten wurde mit einer 1 %igen Essigsäurelösung der Farbstoff abgespült bzw. abgewischt. Die nach dem Entfärben noch angefärbten Schleimhautbezirke und Proliferationen wurden bioptisch und histologisch untersucht (Abb. 6 bis 9).

1 *Prinzip der stroboskopischen Untersuchung: Darstellen des Ablaufs von normalerweise nicht sichtbaren Schwingungen der Stimmlippen, Abweichungen im Bewegungsablauf (Amplitude, Randkantenverschiebung usw.) ermöglichen eine Differentialdiagnose von organisch und funktionell bedingten Stimmstörungen.*

2 *Herrn Prof. Kittel, Vorstand der Stimm- und Sprachabteilung, und seinen Mitarbeitern, insbesondere Frau Dr. Waibel, gilt unser Dank für die Durchführung der stroboskopischen Untersuchungen.*





Abb. 6 a und b *Stimmlippenkarzinom links $T_2N_0M_0$ (48 J., m.)*
Mikrolaryngoskopischer Aspekt (Endotrachealtubus unten im Bild)
a) Flächenhaftes Ulcus am freien Rand der hyperplastisch veränderten Stimmlippe links mit Übergang auf den subglottischen Abhang
b) Intensive (Toluidinblau-positive) Färbung des Ulcus (histologisch: verhornendes Plattenepithelkarzinom). Normale hellblaue Anfärbung des Flimmerepithels im rechten Sinus Morgagni

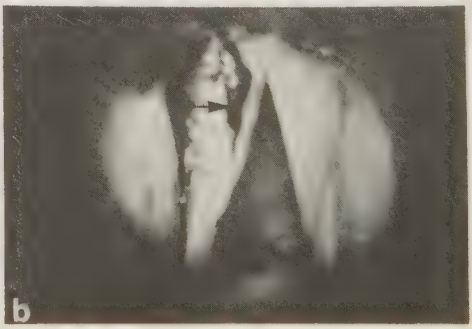

Abb. 7 a und b *Benigne Schleimhautulceration linke Stimmlippe (63 J., m.)*
a) Lupenendoskopischer Aspekt
b) Schmutzig graublaue ("falsch positive") Anfärbung im vorderen Stimmlippenbereich links (mikrolaryngoskopischer Aspekt)

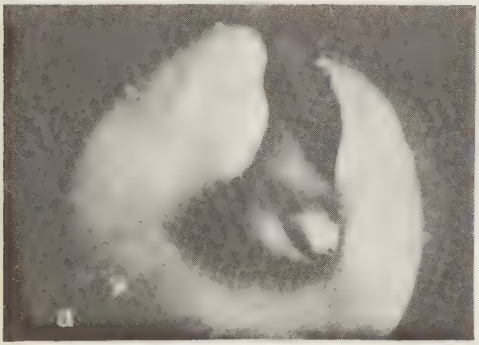

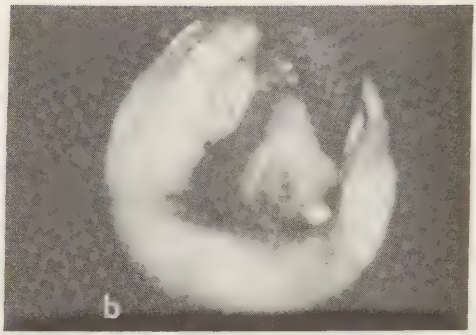

Abb. 8 a und b *Kontaktulcera beider Processus vocales (48 J., m.)*
Der Endotrachealtubus (oben) wurde mit dem Laryngoskop angehoben, um die hintere Glottisregion darzustellen. In der Tiefe die geblockte Manschette des Tubus.
a) Schüsselförmige Ulcera mit hyperplastischem, zirkulärem Randwall und weißem Ulcusgrund
b) Toluidinblau-negative Anfärbung (histologisch: Epithelhyperplasie Grad I nach Kleinsasser)

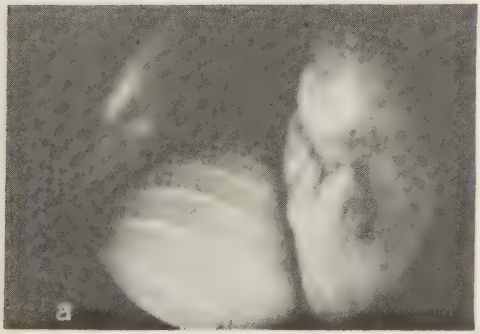

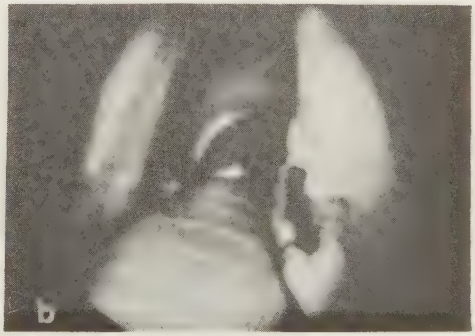

Abb. 9 a und b *Exulceriertes Carcinoma in situ rechter Processus vocalis (65 J., m.)*
Endotrachealtubus in der hinteren Glottisregion (mikrolaryngoskopischer Aspekt)
a) Vor Anfärben mit Toluidinblau Ulcus mit weißlich pachydermischem Randwall
b) Nach Anfärben und Entfärben tintenblaues (toluidinblau-positives) Ulcuszentrum (histologisch: Carcinoma in situ)

-3.3. Exfolativzytologie
(Abb. 10 bis 17)

Krankengut:
1974 begannen wir, Erfahrungen mit dem zytologischen Abstrich im Kehlkopf zu sammeln. Bei 103 Patienten mit chronischen Entzündungen, Präkanzerosen und Karzinomen wurde neben der Toluidinblauanfärbung und der Probeexzision während der Mikrolaryngoskopie in Intubationsnarkose ein zytologischer Abstrich vorgenommen.
In den Jahren 1975 und 1976 wurde die Zytologie gezielt bei diffusen präkanzerösen Schleimhautveränderungen vor den bioptischen Exzisionen während Mikrolaryngoskopie sowie im Rahmen der Oberwachung von Patienten nach Teilresektion oder Bestrahlung lupenendoskopisch am wachen Patienten eingesetzt.
Bei 38 Patienten nach Kehlkopfteilresektion wurde simultan lupenendoskopisch ein zytologischer Abstrich vorgenommen und bioptisch-histologisch mit Hilfe der Lupenendoskopie oder Mikrolaryngoskopie dieser Befund kontrolliert.
Seit 1977 wird der zytologische Abstrich gezielt bei Karzinomverdacht und bei suspekten oder nicht klaren Befunden nach Operation oder Bestrahlung angewandt.

Technik des Kehlkopfabstrichs:
Während im Jahre 1974 der zytologische Abstrich vorwiegend mikrolaryngoskopisch in Intubationsnarkose vorgenommen wurde, erfolgt seit 1975 der Kehlkopfabstrich fast ausschließlich lupenendoskopisch. Es hat sich bei der Entnahme am wachen Patienten als vorteilhaft erwiesen, den Abstrich ohne Schleimhautanästhesie des Endolarynx vorzunehmen, da durch den Würge- und Hustenreiz mehr pathologisch veränderte Schleimhaut mit dem Wattebausch in engen Kontakt kommt.
Das mit Hilfe eines gebogenen Spezial-Einmal-Watteträger gewonnene Material wird auf einem Objektträger ausgestrichen und mit einem Spray fixiert.
Die Färbung der Präparate erfolgte entweder mit Haematoxylin-Eosin oder in einem Färbeautomaten nach Papanicolaou.
Die Einteilung und Beurteilung erfolgte in die von Papanicolaou angegebenen Gruppen I bis V. Als eindeutig zytologisch negativ wurden die Gruppen I und II, als eindeutig zytologisch positiv die Gruppen IV und V betrachtet. Eine Sonderstellung nimmt die Gruppe III ein, sie gilt als unklar bzw. suspekt und erfordert eine Wiederholung der Diagnostik.

LUPENENDOSKOPISCHE ABSTRICHZYTOLOGIE IM LARYNX

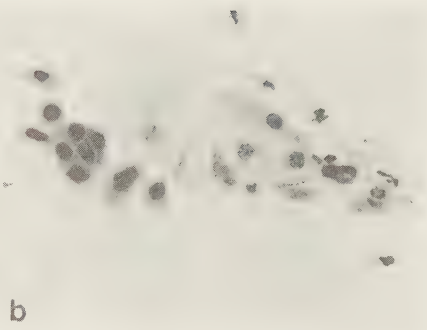

Abb. 10 a und b *Kehlkopfkarzinom rechts $T_3N_0M_0$ (63 J., m.)*

a) Lupenendoskopischer Abstrich nach Schleimhautanästhesie vom exulcerierten Tumor rechts mit Watteträger

b) Zytologisch: Papanicolaou V

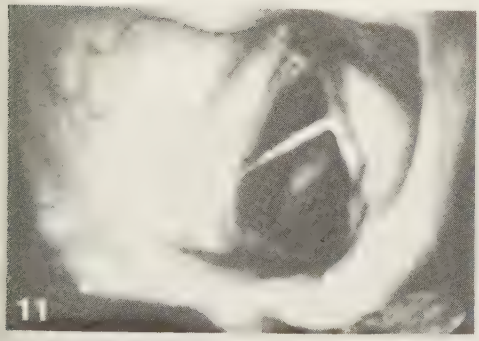

Abb. 11 *Stimmlippenkarzinom links $T_{1a}N_0M_0$ (57 J., m.)*

Spindelige Auftreibung linke Stimmlippe hinten, vermehrte Gefäßzeichnung (zytologisch: Papanicolaou V).

Abb. 12 *Bilaterales Kehlkopfkarzinom $T_3N_0M_0$ (47 J., m.)*

Schwere chronisch hyperplastische, diffuse Laryngitis, insbesondere im supraglottischen Bereich und in der Interaryregion (zytologisch Papanicolaou V rechts und links)

LUPENENDOSKOPISCHE ABSTRICHZYTOLOGIE IM LARYNX





Abb. 13 a und b Carcinoma in situ rechte Stimmlippe (53 J., m.)

a) Leukoplakische Plaques mittlere Stimmlippe rechts, deutliche Gefäßinjektion

b) Nach Schleimhautanästhesie eingeführter Watteträger für einen gezielten zytologischen Abstrich (Papanicolaou IV)



Abb. 14
Carcinoma in situ linke Stimmlippe (51 J., m.)
Spindelige Schwellung rechtes vorderes Stimmband, weißlich belegt (zytologisch Papanicolaou IV, histologisch Carcinoma in situ)



Abb. 15 Stimmlippenkarzinom rechts $T_{1b}N_0M_0$ (74 J., m.)
Auf vordere Kommissur übergehende, multiple, zum Teil konfluierende leukoplakische Herde (zytologisch Papanicolaou V, histologisch invasives Plattenepithelkarzinom)

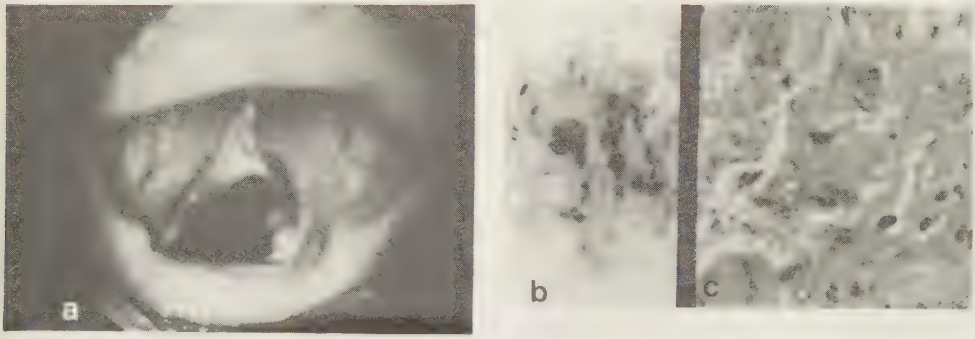

Abb. 16 a - c *Karzinomrezidiv nach Kehlkopfteilresektion rechts (54 J., m.)*

a) Unauffällige, reizlose Narbe im vorderen Glottisbereich nach frontolateraler Kehlkopfteilresektion rechts (Leroux-Robert)

b) 30 Monate p. Op. routinemäßige Kontrollzytologie: Papanicolaou V

c) Histologisch: unreifes Plattenepithelkarzinom

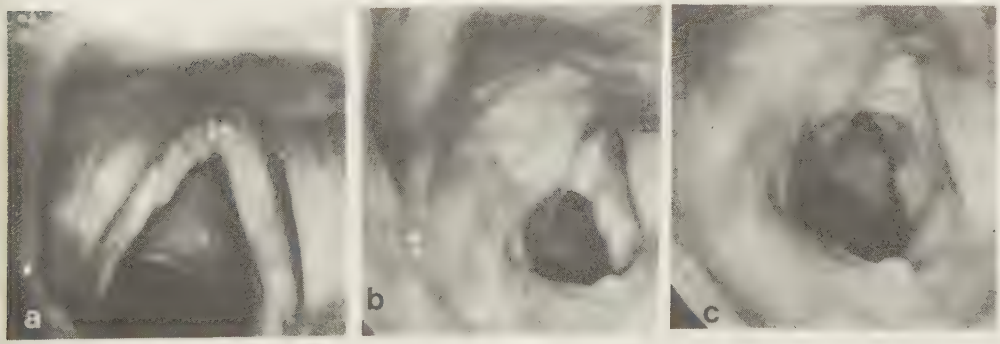

Abb. 17 a - c *Stimmlippenkarzinom links $T_{1b}N_0M_0$, Stimmlippe rechts TiS (56 J., m.)*

a) Unregelmäßige Verdickung beider Stimmlippen vorne (histologisch: links Plattenepithelkarzinom ohne Verhornung, rechts Carcinoma in situ)

b) 20 Monate p. Op. reizlose Narbe nach frontolateraler Kehlkopfteilresektion links.
Umschriebene Leukoplakie im mittleren Stimmlippenbereich rechts (zytologisch: Papanicolaou V, histologisch: Ausschnitt aus einem polymorphen, verhornenden Plattenepithelkarzinom).

c) 2 Monate nach mikrolaryngoskopischer Herdexzision (histologisch: Carcinoma in situ), reizlose rechte Stimmlippe.

-4. Techniken für eine Gewebegewinnung zur histologischen Untersuchung

-4.1. Biopsie
-1.1. Knipsbiopsie
-1.2. Nadelbiopsie
-4.2. Probeexzision
-4.3. Probeexstirpation (Herdexzision, "excisional biopsy")
-4.4. Dekortikation ("Stripping")
-4.5. Diagnosesicherung durch Operation
-4.6. Externe Diagnostik
-4.7. Analyse der "falsch negativen Biopsien"

-4.1. Biopsie

-1.1. Knipsbiopsie

Die Knipsbiopsie wird in der Regel mit Hilfe spezieller für die indirekte oder direkte Laryngoskopie entwickelter Doppellöffel unterschiedlicher Größe entnommen.
Von 1973 bis 1976 wurden mikrolaryngoskopisch 210 Knipsbiopsien zur histologischen Diagnostik von Dysplasien und Karzinomen durchgeführt; der Hauptanteil entfällt auf die Jahre 1973 und 1974. Relativ selten wurde mit Hilfe der indirekten Laryngoskopie zur Malignomsicherung biopsiert. 1973 und 1974 wurde der Mikrolaryngoskopie in Narkose wegen der größeren Treffsicherheit und zur Festlegung der Tumorausdehnung der Vorzug gegeben. Seit Anfang 1975 kam die Lupenendoskopie in Lokalanästhesie bei Karzinomverdacht mehr und mehr zum Einsatz; 1975 und 1976 erfolgte bei 75 Patienten eine Knipsbiopsie lupenendoskopisch nach Schleimhautanästhesie des Endolarynx (Abb. 18).

-1.2. Nadelbiopsie

Im Jahre 1976 wurde in der Erlanger HNO-Klinik die endoskopische Grobnadelbiopsie (Abb. 19) als neue bioptische Methode für Rachen und Kehlkopf etabliert (STEINER, JAUMANN, PESCH 1978). Sie dient in erster Linie der Erfassung submukösen Tumorwachstums (Abb. 19).

LUPENENDOSKOPISCHE BIOPSIETECHNIKEN
(KNIPS- UND NADELBIOPSIE)

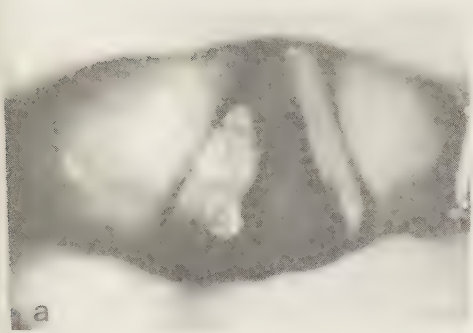

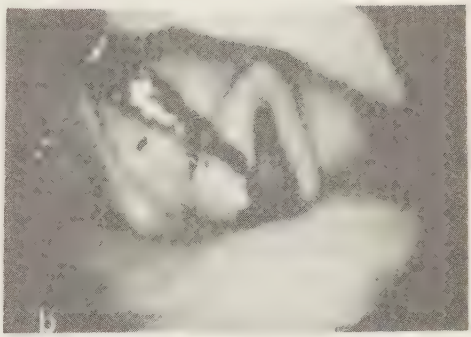

Abb. 18 a und b Stimmlippenkarzinom links $T_2N_0M_0$ (70 J., m.)

a) Weißlich höckriger Tumor im hinteren und mittleren Stimmlippenbereich links mit Übergang auf den Sinus Morgagni

b) Gewebsentnahme (Knipsbiopsie) aus dem Tumorzentrum mit einem Doppellöffel (histologisch: mäßig verhornendes Plattenepithelkarzinom)





Abb. 19 a - c Kehlkopfkarzinom links $T_3N_0M_0$ (81 J., m.)

a) Daumenendgliedgroße, aufgetriebene linke Kehlkopfhälfte mit glatter intakter Schleimhautoberfläche

b) Tiefe Gewebsentnahme mit der eingestochenen Spezialkanüle (Grobnadelbiopsie)

c) Der durch Nadelbiopsie gewonnene, ca. 1,3 cm lange, Gewebszylinder (histologisch: wenig differenziertes, mäßig verhornendes Plattenepithelkarzinom)

Bisher wurde sie 47mal, davon 34mal lupenendoskopisch in Lokalanästhesie und 13mal mikrolaryngoskopisch in Narkose, vorgenommen.
Am wachen Patienten wird nach Oberflächenanästhesie der Schleimhaut von Rachen und Kehlkopf mit einem Spray eine eigens entwickelte, gebogene Spezialkanüle mit einem Durchmesser von maximal 1,8 mm unter lupenendoskopischer Sicht eingeführt. Nach Perforation der Schleimhaut wird unter Druck mit leicht drehenden Bewegungen ein tiefes Eindringen der Kanüle in der gewünschten Richtung erreicht. Dabei hat sich eine speziell für die Nadelbiopsie entwickelte Spritze mit Schraubanschluß und Arretierungsvorrichtung bewährt. Anschließend wird mit dieser Spritze Gewebe oder Flüssigkeit aspiriert.
Der Gewebszylinder wird zur histologischen Untersuchung in 5 %igem Formalin fixiert, aspirierte Flüssigkeit zentrifugiert und der Bodensatz zur zytologischen Untersuchung auf einem Objektträger ausgestrichen.

-4.2. Probeexzision

Von 1973 bis 1976 wurden mikrolaryngoskopisch 41 Probeexzisionen vorgenommen.
Als Instrumentarium stehen feine Zängchen und Scherchen zur Verfügung. Während eine Knipsbiopsie - je nach Größe des Doppellöffels und Oberflächenbeschaffenheit sowie Konsistenz des Tumors - in der Regel relativ wenig und oft nur oberflächlich entnommenes Gewebe zur histologischen Untersuchung ermöglicht, läßt sich durch eine Probeexzision ein größerer Gewebsblock exzidieren. So gelingt es meist, dem Pathologen ausreichend Gewebe für eine exakte feingewebliche Diagnose zur Verfügung zu stellen. Die Probeexzision beinhaltet jedoch definitionsgemäß nie eine komplette Entfernung einer Proliferation.

-4.3. Probeexstirpation (Herdexzision, "excisional biopsy")

383 Probeexstirpationen wurden mikrolaryngoskopisch im Zeitraum von 1973 bis 1976 als diagnostisch-therapeutische Maßnahme bei Präkanzerosen oder Carcinomata in situ durchgeführt.

Während in den Jahren 1973 und 1974 bei Verdacht auf Präkanzerose oder Carcinoma in situ zum Teil noch während der Mikrolaryngoskopie Knipsbiopsien im Sinne von Stichproben aus umschriebenen Prozessen vorgenommen wurden, kommt seit Anfang 1975 fast ausschließlich die Probeexstirpation, d. h. die Exzision des gesamten Herdes im Gesunden, zum Einsatz.
Die Probeexstirpation bedeutet generell eine komplette Abtragung aller makroskopisch erkennbaren Veränderungen im Gesunden, hier besteht von vorneherein die Intention, bei Verdacht auf Präkanzerose oder Carcinoma in situ, Diagnostik und Therapie mit einem Eingriff zu verbinden.
Im Gegensatz zur "Dekortikation" ("Stripping"), die eine oberflächliche Exzision des Epithels darstellt ("Abziehen des Epithels, Entepithelisieren") unter Schonung des Ligamentum vocale, kann eine Probeexstirpation auch eine tiefere Schichten erfassende Exzision bedeuten.

-4.4. Dekortikation ("Stripping")

Die Dekortikation wird vorwiegend bei den sogenannten Reinke-Ödemen oder bei oberflächlich gewachsenen Leukoplakien angewandt. In diesen Fällen entspricht die Dekortikation oder das "Stripping" einer Probeexstirpation. Dieses Vorgehen stellt in Abhängigkeit von der Ausdehnung des oberflächlichen Prozesses ähnlich der Probeexstirpation ein diagnostisch-therapeutisches Vorgehen dar, das in der Regel mikrolaryngoskopisch in Narkose mit Hilfe von Scherchen und Zängchen erfolgt.

Die Indikation für eine lupenendoskopische Herdexzision in Lokalanästhesie bei umschriebenen, präkanzerös suspekten Veränderungen war immer dann gegeben, wenn der Patient nicht narkosefähig oder eine Mikrolaryngoskopie aus anderen Gründen (Kieferklemme, HWS-Erkrankung u. a.) nicht durchführbar war. In einigen Fällen kam sie auch bei sehr diskreten Befunden wie beispielsweise "Mini-Leukoplakien", die sich lupenendoskopisch problemlos nach Schleimhautanästhesie bei guter Kooperation entfernen ließen, zur Anwendung.
In den Jahren 1975 und 1976 wurden 53 lupenendoskopische Herdexzisionen vorgenommen. Es handelte sich vorwiegend um kleinere Leukoplakien oder Papillome, die histologisch einer Präkanzerose, in einigen Fällen sogar einem Carcinoma in situ entsprachen.

-4.5. Diagnosesicherung durch Operation

Innerhalb der letzten fünf Jahre mußten fünf diagnostische Laryngofissuren (1973/1974) vorgenommen werden, da vorangegangene mikrolaryngoskopisch entnommene Biopsien negativ waren, ohne daß der klinische Tumorverdacht beseitigt werden konnte.

-4.6. Externe Diagnostik

In den Jahren 1973 bis 1976 wurden durch niedergelassene Fachärzte oder andere HNO-Kliniken 33 Karzinome und 15 Präkanzerosen bioptisch geklärt. Aus den Unterlagen ist nicht immer ersichtlich, ob nur eine Biopsie, Probeexzision oder Probeexstirpation vorgenommen wurde. Leider ist auch nicht in allen Fällen eruierbar, ob mittels indirekter oder direkter Laryngoskopie das Gewebe aus dem Kehlkopf zur histologischen Untersuchung gewonnen wurde.

-4.7. Analyse der "falsch negativen Biopsien"

Häufigkeit, klinische Diagnose, Tumorstadium, Lokalisation, endoskopisch-bioptische Maßnahme sowie der posttherapeutische Verlauf wurde in allen Fällen negativer Biopsien der Jahre 1973 bis 1976 analysiert.

-5. Histomorphologische Untersuchungen

Von 1973 bis 1976 wurden im Erlanger Pathologischen Institut 893 Gewebsproben von 582 Patienten mit Präkanzerosen und Karzinomen im Larynx histomorphologisch untersucht. Dabei handelt es sich um Biopsie-, Probeexzisions- und Resektionsmaterial, das in 5 %iger Formalinlösung fixiert und teilweise in Serienschnitten aufgearbeitet wurde [1]. Die histologischen Schnitte wurden mit Haematoxylin-Eosin gefärbt. Die histomorphologische Klassifikation der Epithelveränderungen erfolgte entsprechend der Einteilung der Epithelhyperplasien nach KLEINSASSER (1959/1968).

Zum Verständnis der Klassifikation ist eine kurze Definition der Hyperplasien nötig:

Epithelhyperplasie Grad I = einfach hyperplastisches Epithel: regelrechter Aufbau, gleichmäßige Differenzierung, keine Zellatypien.

Epithelhyperplasie Grad II = entsprechender Aufbau wie Grad I, jedoch herdförmige Kernatypien, Schichtungs- oder Differenzierungsstörungen.

Epithelhyperplasie Grad III = präkanzeröses Epithel oder Carcinoma in situ: zytologische Kennzeichen des Karzinoms mit Kernatypien, Mitosen und Zellreifungsstörungen mit Schichtungsstörungen. Kein infiltrierendes Wachstum, intakte Basalmembran.

1 *Alle zytologischen und histologischen Untersuchungen erfolgten im Pathologischen Institut der Universität Erlangen-Nürnberg (Direktor Prof. Dr. V. Becker). Besonders bedanken möchte ich mich bei Herrn Prof. Pesch für die Beantwortung spezieller wissenschaftlicher Fragestellungen und die Überlassung der zytologischen und histologischen Abbildungen.*

-6. Dokumentation und Statistik

Erfassung der Daten
Dokumentation
Auswertung (Programme)
Frage-Befund-Diagnostik-Therapie-und Verlaufsbögen wurden erstellt (vergl. Anhang), die entsprechenden Daten verschlüsselt und statistisch ausgewertet [1].
Der ablochgerechte Erhebungsbogen umfaßt Art und Dauer der Symptome, die Rauch- und Trinkgewohnheiten sowie Angaben über Art und Dauer der beruflichen Exposition. Für die Jahre 1973 und 1974 wurden die Krankenblätter retrospektiv ausgewertet; Anfang 1975 wurden die für klinische und wissenschaftliche Fragestellungen relevanten Daten aller Patienten mit laryngealen Dysplasien und Karzinomen ab Klinikeintritt systematisch erfaßt, dokumentiert sowie der Verlauf prospektiv beurteilt.
1976 wurden alle Patienten aus den Jahren 1973 und 1974 mit einem speziellen Fragebogen über Beruf, Rauch- und Trinkgewohnheiten (vergl. Anhang) angeschrieben. Die Rücksendequote lag bei 90 %. Die Angehörigen von inzwischen verstorbenen Patienten haben zum Teil nicht verwertbare oder keine Angaben gemacht; dies erklärt die Abweichung des Zahlenmaterials in verschiedenen Diagrammen. Bei Kontrolluntersuchungen im Rahmen der Tumorsprechstunde erfolgte zur Ergänzung der Dokumentationsunterlagen eine erneute gezielte Befragung der Patienten. Die posttherapeutische Verlaufskontrolle reicht bis zum Stichtag 01. 07. 1978.
Die gesammelten Daten wurden von den Erhebungsbögen zunächst auf Lochkarten übertragen und nach eingehenden Kontrollen und Korrekturen auf eine Magnetspeicherplatte des regionalen Rechenzentrums Erlangen gespeichert. Dort erfolgte auch die rechnerische Auswertung. Entsprechend den Fragestellungen wurden mit Hilfe des Programms P 012 des statistischen Programmpakets STATSYS Mehrfeldertafeln erstellt.

1 *Dokumentation und Statistik erfolgte in Zusammenarbeit mit den Herren Doktoren W. Gunselmann und H. Prestele vom Institut für Medizinische Statistik und Dokumentation (Direktor Prof. L. Horbach) der Universität Erlangen-Nürnberg, für deren Mitarbeit ich mich besonders bedanken möchte.*

2. Ergebnisse

-1. Ätiologie

-1.1. Häufigkeit von Rauchern und Nichtrauchern

Während von 197 Patienten mit laryngealen Dysplasien 79,2 % zum Zeitpunkt der Diagnosestellung Raucher waren, liegt die Quote der Raucher mit 90,6 % bei den 341 Patienten mit Carcinoma in situ oder Karzinom im Kehlkopf wesentlich höher.
Von den Kehlkopfkarzinomträgern waren 96,5 % Männer und Raucher.
Von den Männern mit Dysplasien (n = 168) bzw. Karzinomen (n = 329) waren 86,3 bzw. 92,7 % Raucher. Demgegenüber rauchten bei den Frauen nur 37,9 % in der 29 Patientinnen umfassenden Dysplasiegruppe und von den 12 Frauen mit Kehlkopfkarzinomen nur 33,3 % (Abb. 20 a,b).
Während unter den Patienten mit Kehlkopfkarzinomen das Verhältnis der nichtrauchenden Männer zu nichtrauchenden Frauen 3 : 1 beträgt, kommt bei den Rauchern auf 76 Männer nur 1 Frau.
Bei den Patienten mit Dysplasien ist der Unterschied nicht ganz so gravierend, die Relation Mann zu Frau ist bei den Nichtrauchern 2 : 1 und bei den Rauchern 13 : 1.
Von den nichtrauchenden weiblichen Patientinnen mit Kehlkopfkarzinomen waren zwei zwischen 30 und 40, zwei zwischen 40 und 60 und zwei zwischen 60 und 70 Jahre alt.

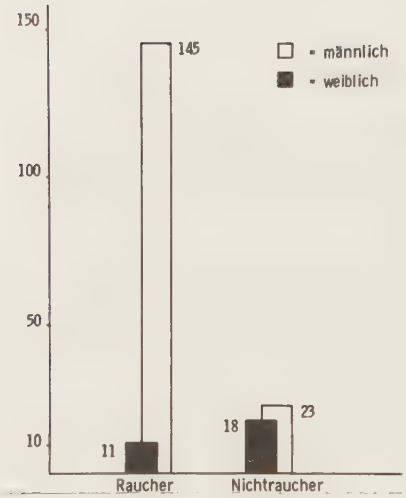

Abb. 20 a
Verteilung der Raucher und Nichtraucher bei männlichen und weiblichen Dysplasieträgern
(n = 197)

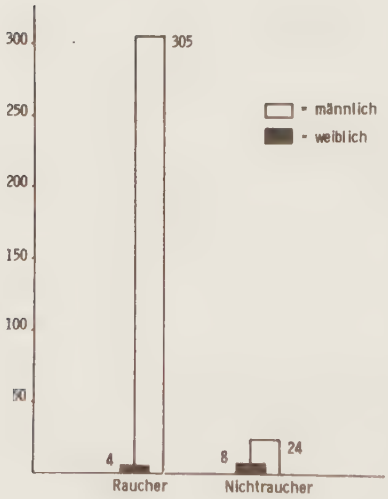

Abb. 20 b
Verteilung der Raucher und Nichtraucher bei männlichen und weiblichen Karzinomträgern
(n = 341)

-1.2. Verteilung der häufigsten Berufsgruppen

Bei 324 Patienten mit einem Kehlkopfkarzinom stehen unter den Berufsarten das Baugewerbe mit 9,9 % und die Land- und Forstwirtschaft mit 9,1 % zahlenmäßig im Vordergrund (Abb. 21). Vergleicht man die prozentual unter den Kehlkopfkarzinomträgern am häufigsten vertretenen Berufsgruppen mit dem prozentualen Anteil dieser Berufsgruppen in der Bevölkerung Nordbayerns aus dem Jahre 1976 (Abb. 21), so fällt nur für das Baugewerbe mit 8,5 % eine Erhöhung um über 1 % auf, die jedoch nicht signifikant ist. Bei der Berufsgruppe der Land- und Forstwirtschaft liegt mit 11,3 % der prozentuale Anteil der Bevölkerung sogar noch höher. Ähnliches gilt für die folgenden Berufsgruppen, die zahlenmäßig noch eine gewisse Rolle spielen, Verkäufer, Schlosser, Kraftfahrer und Schreiner.

Berufsgruppe	Klinik - Kollektiv Anteil in %	Anteil in der Bevölkerung in %
1.) Land- und Forstwirtschaft	9.1	11.3
2.) Schreiner	2.3	3.3
3.) Schlosser	4.1	3.3
4.) Kraftfahrer	3.9	3.4
5.) Verkäufer	5.2	10.6
6.) Baugewerbe	9.9	8.5

Abb. 21 Prozentualer Anteil der am häufigsten unter 324 Patienten mit Kehlkopfkarzinomen vertretenen Berufsgruppen, verglichen mit dem prozentualen Anteil dieser Berufsgruppen in der Bevölkerung Nordbayerns. (Landesarbeitsamt Nordbayern, Referat Statistik. 31. 12. 1976)

-1.3. Tabakrauch- und Alkoholkonsum bei den häufigsten Berufsgruppen (Abb. 22, Tab. 2 und Abb. 23, Tab. 3)

Unter 181 Patienten mit Kehlkopfkarzinomen aus den sechs in Abb. 21 definierten Berufsgruppen waren nur 23 (13 %) Nichtraucher. In der Baugewerbegruppe ist der Anteil an Rauchern mit 96 % am höchsten. Bei den Kraftfahrern und Schlossern waren ebenfalls über 90 % Raucher. Am niedrigsten war der Anteil in der Land- und Forstwirtschaftsgruppe mit 79,6 %.

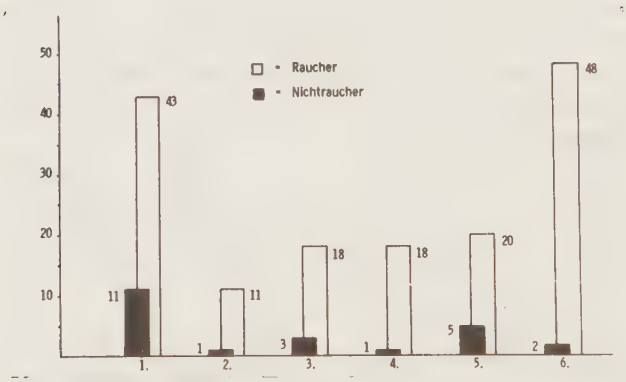

Abb. 22 Rauchgewohnheiten bei ausgesuchten Berufsgruppen unter 181 Kehlkopfkarzinomträgern (Berufsgruppenschlüssel vergl. Abb. 21)

Gruppe 1		Gruppe 2		Gruppe 3		Gruppe 4		Gruppe 5		Gruppe 6	
n = 54		n = 12		n = 21		n = 19		n = 25		n = 50	
a)	b)	a)	b)	a)	b)	a)	b)	a)	b)	a)	b)
11	43	1	11	3	18	1	18	5	20	2	48
20.4%	79.6%	8.3%	91.7%	14.3%	85.7%	5.1%	94.9%	20.0%	80.0%	4.0%	96.0%

Tab. 2 Rauchgewohnheiten bei ausgesuchten Berufsgruppen unter 181 Kehlkopfkarzinomträgern (Berufsgruppenschlüssel vergl. Abb. 21)
a) Nichtraucher
b) Raucher

Von 138 Patienten aus den sechs in Abb. 21 definierten Berufsgruppen tranken 63 über 80 g Alkohol pro Tag, also fast jeder zweite Arbeitnehmer. Ins Auge sticht die Gruppe von Patienten, die im Baugewerbe tätig sind: 26 von 40, das sind 65 %, gaben an, mehr als 80 g Alkohol pro Tag zu trinken.



Abb. 23 Trinkgewohnheiten bei ausgesuchten Berufsgruppen unter 138 Kehlkopfkarzinomträgern (Berufsgruppenschlüssel vergl. Abb. 21)

Gruppe 1		Gruppe 2		Gruppe 3		Gruppe 4		Gruppe 5		Gruppe 6	
n = 41		n = 8		n = 16		n = 14		n = 19		n = 40	
a)	b)	a)	b)	a)	b)	a)	b)	a)	b)	a)	b)
27	14	4	4	9	7	8	6	13	6	14	26
65.9%	34.1%	50.0%	50.0%	56.3%	43.7%	57.1%	42.9%	68.4%	31.6%	35.0%	65.0%

Tab. 3 Trinkgewohnheiten bei ausgesuchten Berufsgruppen unter 138 Kehlkopfkarzinomträgern (Berufsgruppenschlüssel vergl. Abb. 21)
a) Bis 80 g Alkohol pro Tag
b) Mehr als 80 g Alkohol pro Tag

-1.4. Häufigkeit rhinologischer Erkrankungen

Von 582 Patienten mit laryngealen Dysplasien, Carcinomata in situ oder Karzinomen konnte bei 524 (90 %) der Krankheitswert pathologischer Befunde in Nase, Nasenrachen und Mundhöhle bezüglich der Behandlungsbedürftigkeit präzisiert werden.
Bei 341 Patienten (65 %) wurde aufgrund ihrer Erkrankung im Bereich der oberen Luftwege eine entsprechende Therapie empfohlen und zum Teil auch durchgeführt.
Betrachtet man die Erkrankungshäufigkeit der verschiedenen Organbereiche für sich, so ergeben sich für die Nase in 44 % organische Ursachen (Septumdeviation, Polyposis nasi u. a.) für eine Behinderung der Nasenatmung; in 25 % fanden sich im Bereich der Tonsillen und in 14 % im Nasopharynx therapierelevante chronische Entzündungsherde.
Von 299 Patienten konnte die Röntgenübersichtsaufnahme der Nasennebenhöhlen beurteilt werden; bei 175 (59 %) lag ein pathologischer Befund vor, der weitere Klärung und Behandlung erforderlich machte. Bei 218 Patienten (42 %) ließ sich eine Erkrankung simultan in verschiedenen Organbereichen nachweisen, wie beispielsweise eine Septumdeviation kombiniert mit einer röntgenologischen Verschattung der Kieferhöhle.
Insgesamt fand sich bei 389 Patienten (75 %) ein behandlungsbedürftiger Befund in Nase, Nasennebenhöhlen, Nasenrachen oder Mundhöhle.

-2. Symptomatik

Von 568 Patienten mit laryngealen Dysplasien und Karzinomen gaben 261 (45,9 %), also fast jeder zweite Patient, Heiserkeit als Leitsymptom an. Betrachtet man jedoch die 278 Fälle, in denen die Veränderung primär im Bereich der Glottis entstanden war, so litten 93,9 % initial an Heiserkeit; diese auf den Befall der Stimmlippen spezifisch hinweisende Beschwerde wurde jedoch auch noch bei Sitz des Prozesses im supraglottischen Bereich von 38 der 58 Patienten (65,5 %) als Hauptbeschwerde angegeben.
Bei den Dysplasien und Karzinomen, die mehrere Regionen befallen hatten, überwog mit 87,9 % wiederum Heiserkeit als Leitsymptom.
Nur etwa jeder vierte Patient (27,6 %) mit einer Veränderung im supraglottischen Bereich klagte über Schluckbeschwerden.
Schluckbehinderung, Atemnot und andere Symptome waren relativ seltene (unter 1 %) Beschwerden, die stets auf fortgeschrittenes Tumorwachstum hingewiesen haben.

-3. Häufigkeit, Verteilung und Gegenüberstellung der klinischen und histologischen Diagnosen

Das Krankengut der 582 Patienten aus den Jahren 1973 bis 1976 setzt sich aus 210 Patienten (36 %) mit einer Dysplasie, 41 Patienten (7 %) mit einem Carcinoma in situ und 331 Patienten (57 %) mit einem invasiven Karzinom (T_1 - T_4) zusammen (Abb. 24).
Faßt man die Patienten mit Krebsvor- und Frühstadien (Dysplasie, Carcinoma in situ, T_1) zusammen, so umgreifen sie ca. 60 % der Gesamtkollektivs. Die Anzahl der histologischen prämalignen und malignen Diagnosen von 582 Patienten der Jahre 1973 bis 1976 beträgt 793 (Tab. 4); dabei sind auch die durch Endoskopie und Histologie gesicherten Folgediagnosen berücksichtigt. In dem Beobachtungszeitraum von vier Jahren wurde 384mal eine Dysplasie, 62mal ein Carcinoma in situ und 342mal ein invasives Karzinom diagnostiziert. Ein Häufigkeitsgipfel für alle drei Diagnosegruppen imponierte im Jahre 1975 mit 235 histologisch gesicherten Dysplasien und Karzinomen im Larynx. Vergleicht man das prozentuale Verhältnis Dysplasie zu Karzinom des Jahres 1973 mit 38 : 53 % mit dem des Jahres 1976 von 56 : 38 %, so fällt auf, daß sich das Verhältnis umgekehrt hat.

Unter 353 Patienten [1] mit einer makroskopisch entzündlich hyperplastisch (45 %), leukoplakisch (33 %), papillomatös (11 %), ulcerös (7 %) oder hyperkeratotisch (4 %) imponierenden Veränderung im Larynx bestand bei 139 Patienten (40 %) klinisch der Verdacht auf eine maligne Entartung, der bei 92 (66 %) der Patienten histologisch bestätigt werden konnte (Abb.5). Unter den 214 Patienten (60 %) mit nicht malignomsuspekten Proliferationen wurde bei 51 (24 %) ein Karzinom oder ein Carcinoma in situ diagnostiziert.

1 *Für eine Analyse von Art und Häufigkeit klinischer Diagnosen wurden die noch nicht weit fortgeschrittenen Prozesse (kleiner als T_2) herangezogen. In die Auswertung nicht einbezogen wurden die Tumoren mit den Stadien T_2 bis T_4, da einerseits klinisch kein Zweifel an ihrem malignen Charakter bestand und andererseits eine eindeutige Zuordnung zu einer der fünf Diagnosegruppen nicht immer möglich war; es handelte sich überwiegend um exulcerierend gewachsene Karzinome. Die Verschlüsselung erfolgte unter der Kategorie "klinisch dringend Karzinomverdacht".*

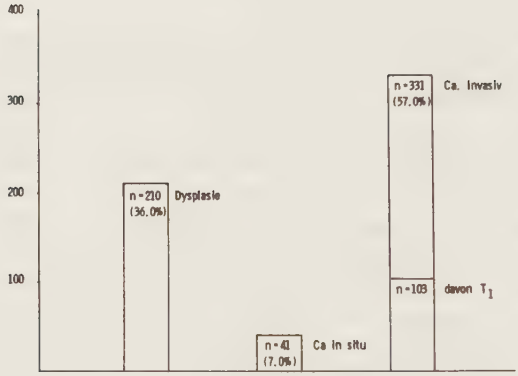

Abb. 24 Verteilung der histologischen Diagnosen von 582 Patienten mit Dysplasie, Carcinoma in situ und invasivem Karzinom im Larynx (1973 bis 1976)

Jahr / Histologische Diagnose	1973 n = 165	1974 n = 188	1975 n = 235	1976 n = 203
Dysplasie n = 384	38 % 62 16 %	52 % 98 26 %	47 % 111 29 %	56 % 113 29 %
Carcinoma in situ n = 62	9 % 15 24 %	5 % 9 15 %	11 % 25 40 %	6 % 13 21 %
Invasives Karzinom n = 345	53 % 88 26 %	43 % 81 23 %	42 % 99 29 %	38 % 77 22 %

Tab. 4 Verteilung von 793 histologischen Diagnosen bei 582 Patienten mit Dysplasie, Carcinoma in situ und invasivem Karzinom im Larynx auf die Jahre 1973 bis 1976

Histo-Befund / Makro-Befund (Verdacht a. Ca.)	Dysplasie n = 210	Ca in situ n = 40	Ca. invas. n = 103
Leukoplakie n = 118 (63)	69 (21)	17 (12)	32 (30)
Papillom n = 40 (19)	21 (6)	- (-)	19 (13)
Hyperkeratose n = 13 (5)	10 (2)	- (-)	3 (3)
Hyperplasie n = 158 (32)	104 (16)	23 (3)	31 (13)
Ulkus n = 24 (20)	6 (2)	- (-)	18 (18)

Tab. 5 Gegenüberstellung klinischer und histologischer Diagnosen bei 353 Patienten mit Dysplasien und Karzinomen im Larynx

Die Diskrepanz in der makroskopischen Befundbeurteilung und histologischen Dignitätseinstufung beträgt somit insgesamt 58 %; bei mehr als jedem zweiten Patienten wurde der klinische Befund unterschätzt (24 % "falsch negativ" = jeder vierte Patient) oder überschätzt (34 % "falsch positiv" = jeder dritte Patient).
Am häufigsten unterlag der Kliniker in der Einschätzung laryngealer Proliferationen einem Irrtum, wenn entzündlich hyperplastische Veränderungen zu klären waren (30 % "falsch negativ", 50 % "falsch positiv"). Ähnlich schwierig war die klinische Bewertung der Papillome (29 % "falsch negativ", 32 % "falsch positiv"). Bei den als Hyperkeratose oder Ulcus imponierenden Prozessen gab es keinen Befund, der in seinem Schweregrad unterschätzt wurde ("falsch negativ" = 0).
Von den 143 histologisch als maligne gesicherten Befunden überwogen die entzündlich hyperplastischen (38 %) und leukoplakischen (34 %) Veränderungen; es folgen der Häufigkeit nach die papillomatösen und ulcerösen Prozesse mit 13 %; der Anteil an Hyperkeratosen war sehr niedrig (2 %).

-4. Regionale Verteilung von Dysplasie und Karzinom im Larynx

Analysiert man die 210 Dysplasien und 41 Carcinomata in situ bezüglich ihrer regionalen Verteilung im Kehlkopf, so erkennt man, daß nur jeweils 6 % im supraglottischen Bereich isoliert lokalisiert waren. 25 % der Dysplasien und 10 % der Carcinomata in situ haben mehr als eine Region befallen. Mit 70 % bei den Präkanzerosen und 84 % bei den Carcinomata in situ überwiegt jedoch eindeutig die glottische Region als Prädilektionsstelle (vergl. Tab. 6).
Von 306 auf die Glottis begrenzten Prozessen waren 49 % Dysplasien, 11 % Carcinomata in situ und 40 % Karzinome. Die 61 Befunde in der supraglottischen Region untergliedern sich in 20 % Dysplasien, 5 % Carcinoma in situ und 75 % Karzinom (Tab. 6). Betrachtet man die nur im glottischen oder nur im supraglottischen Bereich lokalisierten Dysplasien, Carcinomata in situ und invasiven Karzinome (n = 357), so wird deutlich, daß von 161 laryngealen Dysplasien 92 %, von 28 Carcinomata in situ 93 % und von 173 Karzinomen 72 % die glottische Region betreffen (Abb. 25).

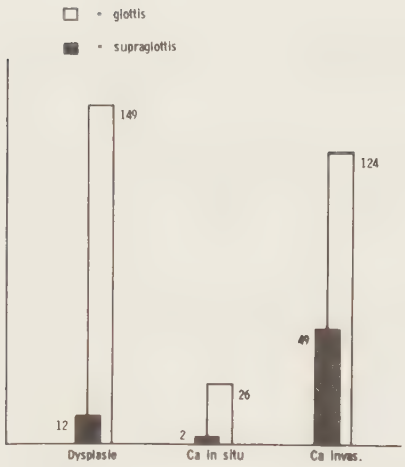

Abb. 25 Verteilung von Dysplasie, Carcinoma in situ und invasivem Karzinom (n = 357) auf die glottische bzw. supraglottische Region des Larynx

Histo - Diag - nose / Region	Dysplasie n = 210	Ca in situ n = 41	Ca. invas. n = 331
Supraglottis n = 61	12	3	46
Glottis n = 306	149	34	123
Supraglottis, Glottis, Subglottis n = 215	49	4	162

Tab. 6 Verteilung von Dysplasie, Carcinoma in situ und invasivem Karzinom im Larynx (n = 582)

-5. Laryngoskopische Untersuchungsmethoden

-5.1. Indirekte Laryngoskopie

Alle Patienten wurden von 1973 bis 1976 primär mit der konventionellen Spiegeltechnik untersucht. Die Inspektion des Larynx läßt sich schmerzlos und ohne wesentliche Belästigung am wachen Patienten meist ohne Anästhesie der Schleimhaut durchführen. Starker Würgereiz erschwerte bei etwa 10 % der untersuchten Patienten die Beurteilung des Kehlkopfes. Bei 5 % der Patienten war infolge anatomischer Abweichungen, beispielsweise im Bereich der Epiglottis (Abb. 26) oder hervorgerufen durch Größe und ungünstige Lokalisation des pathologischen Prozesses, der Einblick in den Endolarynx erschwert oder unmöglich; Prädilektionsstellen für mit dem Spiegel leicht übersehbare Befunde sind die laryngeale Epiglottis (Abb. 27) und die vordere Kommissur.
Erst die anschließende Mikrolaryngoskopie (1973/1974) bzw. die Lupenendoskopie (1975/1976) ermöglichte eine exakte Befunderhebung.
Mit der Routinespiegeluntersuchung wurden 1975 und 1976 durch Facharzt und Poliklinikarzt acht Karzinomfälle - Primär- oder Rezidivtumorerkrankungen - übersehen.

-5.2. Mikrolaryngoskopie in Intubationsnarkose (Abb. 3)

Die bei den 582 Patienten durchgeführten 634 Mikrolaryngoskopien in Intubationsnarkose wurden von den Patienten gut vertragen. In über 90 % erbrachte die Diagnostik eindeutige Ergebnisse und die endolaryngeale Mikrochirurgie gute therapeutische Resultate.
Schwerwiegende Komplikationen wurden weder seitens der Narkose noch seitens der Endoskopie festgestellt. So erlitt beispielsweise keiner der Patienten eine permanente Hypoglossus - oder Recurrensparese.
Nebenwirkungen wie Zahnschäden, vorübergehende Schmerzzustände im HWS- und Rachenbereich oder Hämatome im Bereich des Gaumens lagen jeweils unter 1 %.
Bei zwei Patienten unter 582 des Kollektivs war aus anatomischen Gründen (schwere Osteochondrose der HWS, Kieferklemme) eine Mikrolaryngoskopie in Intubationsnarkose nicht durchführbar.

Die Darstellung von prämalignen und malignen Proliferationen im Bereich der laryngealen Epiglottis (n = 6) sowie weit subglottisch reichender Prozesse (n = 5) und die mikrochirurgische Abtragung von Proliferationen im hinteren Glottisbereich (n = 7) bereitete technische Schwierigkeiten. Wegen negativer Biopsien bei submukös wachsenden Taschenbandtumoren mußte 1973 und 1974 bei zwei Patienten eine diagnostische Laryngofissur im Anschluß an die Mikrolaryngoskopie durchgeführt werden.

-5.3. Vergleich von indirekter Laryngoskopie und Mikrolaryngoskopie

Die Diskrepanz in der Befundbeschreibung bezüglich Lokalisation und Ausdehnung, aufgeschlüsselt nach den Regionen Supraglottis, Glottis und Subglottis, zwischen direkter und indirekter Untersuchungstechnik geht aus Tab. 7 hervor. Bei Befunden im glottischen Bereich beträgt die Abweichung 23 %, im supraglottischen Bereich 32 % und bei Befall mehrerer Regionen, insbesondere auch der subglottischen, 36 %. Damit wird die eindeutige Überlegenheit der Endoskopie gegenüber der indirekten Laryngoskopie mit dem Spiegel unterstrichen. Die Treffsicherheit der Biopsie bzw. Probeexzision und die Exaktheit bei der mikrochirurgischen Abtragung endolaryngealer Proliferationen stellen weitere wesentliche Vorteile der direkten Laryngoskopie in Narkose dar.

	Spiegel / Mikro - laryngoskopie 1973 / 1974 n = 334	Spiegel / Lupen - endoskopie 1975 / 1976 n = 426
Befall ...		
einer Region:		
glottis	23 %	13 %
supraglottis	32 %	30 %
mehrerer Re - gionen: subglottis, glottis, supra - glottis	36 %	32 %

Tab. 7 Prozentuale Abweichung von 760 Larynxbefunden bezüglich Lokalisation und Ausdehnung bei indirekter bzw. direkter Laryngoskopie.

-5.4. Intubationslose Mikrolaryngoskopie mit maschineller Injektorbeatmung

124 Patienten, davon über 50 % Kinder, wurden bisher komplikationslos mit dieser Methode behandelt. Das Verhältnis Mikrolaryngoskopie mit und ohne Intubation mit 10 : 1 macht jedoch bereits deutlich, daß diese Methode nur ausnahmsweise eingesetzt wird. Bei Präkanzerosen kam sie immer dann zum Einsatz, wenn der Prozeß im hinteren Glottisbereich so lokalisiert und ausgedehnt war, daß bei einem liegenden Endotrachealtubus eine vollständige und subtile Exzision erschwert oder unmöglich gewesen wäre.
Voraussetzung für den risikolosen Einsatz dieser Beatmungsmethode ist eine korrekte Position des starren Laryngoskops im Endolarynx, die eine ausreichende Insufflation des Patienten mit Sauerstoff über die Injektordüse gewährleisten muß. Dies stellt bereits einen der limitierenden Faktoren für diese Methode dar, da nicht immer eine derartig günstige Einstellung bei jedem Patienten erzielt werden kann.

-5.5. Flexible Fiberglasendoskopie
(Abb. 4)

Im Jahre 1974 wurden 87 Patienten mit dem flexiblen Bronchoskop im Larynx untersucht. Alle Eingriffe wurden ohne Komplikationen beim wachen Patienten nach Anästhesie von Rachen und Kehlkopf durchgeführt. Der transnasale Zugangsweg wurde bevorzugt gewählt. Der probeweise Einsatz der flexiblen Endoskope zeigte schon bald einige wesentliche Nachteile wie die mangelnde Übersicht, die schwierige Biopsiegewinnung, die nicht befriedigende Foto-, Film- und Videodokumentation auf, die den routinemäßigen Einsatz behinderten. Hinzu kommen die hohen Anschaffungskosten und die Reparaturanfälligkeit. Aufgrund der Erfahrungen im Umgang mit den starren 90° Winkelendoskopen und den flexiblen Endoskopen am wachen Patienten erscheint das flexible System für den Larynx nicht in gleicher Weise geeignet.

-5.6. Direkte Laryngoskopie mit einer 90° Winkeloptik

-6.1. Hopkins-Laryngoskop nach Ward und Berci

Der probeweise Einsatz dieser 90° Winkeloptik bei 300 Patienten zeigte entscheidende Vorteile gegenüber der indirekten Laryngoskopie, die wiederum auf dem 90° Blickwinkel, der direkten Sicht mit besserer Ausleuchtung und der Möglichkeit der Vergrößerung durch Vorschalten eines Objektivs beruhen.
Bei der vergleichenden Untersuchung mit dem Lupenlaryngoskop nach v. STUCKRAD haben sich jedoch folgende Nachteile gezeigt: Das normale Obersichtsbild ist klein, erst durch Vorschalten eines Objektivs kann eine Lupenvergrößerung erreicht werden. Optik und Instrumentenrohr sind getrennt und nicht aus einem Guß wie das Lupenlaryngoskop, weshalb die Desinfektion schwieriger und das Endoskop nicht so handlich ist. Dadurch, daß ein Vergrößerungseffekt nur durch ein Spezialobjektiv erreicht werden kann, wird die Apparatur insgesamt größer und unhandlicher, wodurch Foto- und Filmdokumentation nicht mehr so einfach und Manipulationen im Larynx, wie Biopsien und Abtragungen, nicht mehr so zuverlässig durchgeführt werden können. Aufgrund unserer Erfahrungen ist das Lupenendoskop für die Routineuntersuchung besser geeignet.

-6.2. Lupenlaryngoskop-Epipharyngoskop nach v. Stuckrad
(Abb. 5)

Die Erfahrungen bei über 10 000 Patienten haben gezeigt, daß die Lupenendoskopie eine überlegene Routineuntersuchungsmethode darstellt. Rasch und ohne wesentliche Belästigung lassen sich am wachen Patienten alle, auch versteckte, Regionen des Larynx einsehen (Abb. 26, 27, 28) und die Stimmbandfunktion beurteilen. Direkte Sicht und Lupenvergrößerung (Abb. 29) ermöglichen Biopsien (Abb. 31) und Abtragungen (Abb. 32) mit großer Sicherheit. Über 1 000mal ließen sich dank Lupenendoskopie ohne Komplikationen derartige Manipulationen im Larynx vornehmen, für die zuvor eine Narkoseendoskopie erforderlich war.

DIE LUPENENDOSKOPIE DES LARYNX - DIAGNOSTISCHE MÖGLICHKEITEN

VORTEILE GEGENÜBER DER SPIEGELUNTERSUCHUNG



Abb. 26 a und b *U-förmige überhängende Epiglottis (65 J., m.)*

a) Die abnorm konfigurierte Epiglottis verhindert den Einblick in den gesamten Endolarynx (entspricht annähernd Aspekt bei Spiegeluntersuchung)

b) Unauffälliger vorderer Glottisbereich des Endolarynx von Abb. 26a. Dank der 90° Winkeloptik läßt sich in der mit dem Spiegel nicht einsehbaren Region ein Tumor sicher ausschließen

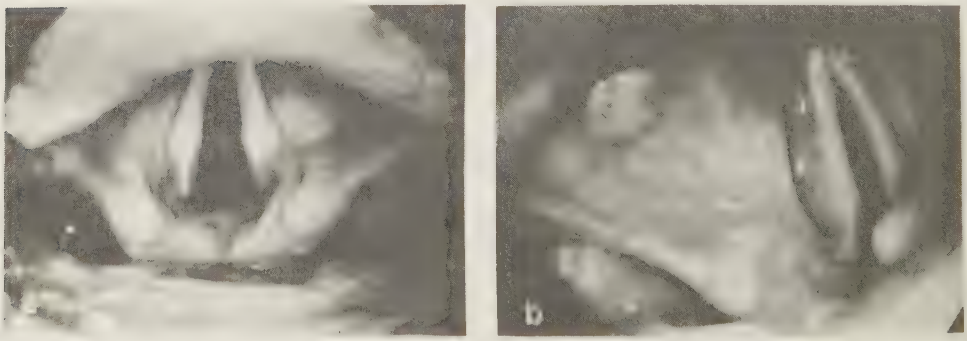

Abb. 27 a und b *Epiglottiskarzinom links $T_1N_0M_0$ (68 J., m.)*

a) Unauffälliger Kehlkopf, Stimmlippen in Inspirationsstellung (Aspekt entspricht annähernd dem bei der Spiegeluntersuchung)

b) Kleinerbsgroßer Tumor an der linken laryngealen Epiglottis (histologisch: adenosquamöses Karzinom). Dieser Tumor wurde bei der indirekten Laryngoskopie mit dem Spiegel übersehen

DIE LUPENENDOSKOPIE DES LARYNX - DIAGNOSTISCHE MÖGLICHKEITEN

VORTEILE GEGENÜBER DER SPIEGELUNTERSUCHUNG



Abb. 28 a und b *Taschenbandvorwölbung links (65 J., m.)*

a) Linke Stimmlippe infolge Taschenbandvorwölbung nicht beurteilbar (Aspekt während Phonation)

b) Durch weiteres Einführen und Verkanten der 90° Winkeloptik können Stimmlippe und Taschenbandunterseite dargestellt werden

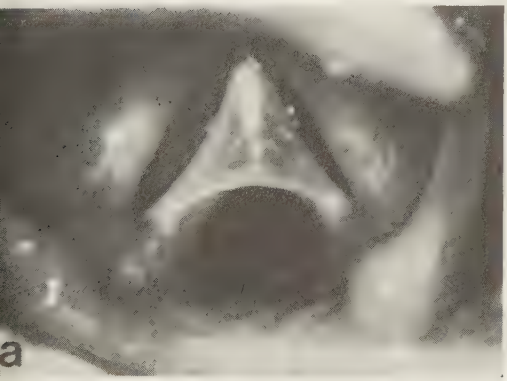

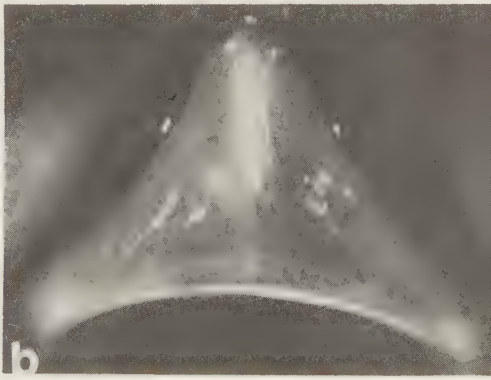

Abb. 29 a und b *Congenitales Diaphragma laryngis (21 J., w.)*

a) Übersichtsaufnahme

b) Vergrößerung 5fach

Neue Untersuchungstechniken wie die endolaryngeale Applikation von Elektroden zur elektromyographischen Untersuchung am wachen Patienten (THUMFART, STEINER, JAUMANN 1978, Abb. 30) konnten ebenso wie die lupenendoskopische Grobnadelbiopsie im Larynx etabliert werden (STEINER, JAUMANN, PESCH, Abb. 19).
Eine relativ einfache und zuverlässige Foto-, Film- und Videodokumentation ermöglicht eine routinemäßige Aufzeichnung von Befunden sowie eine posttherapeutische endoskopische Verlaufsbeurteilung.

Wegen seiner hervorragenden optischen Eigenschaften und seiner leichten Handhabung konnte das Lupenendoskop zu Reihenuntersuchungen herangezogen werden. Bei dem Erlanger Modellversuch einer endoskopischen Krebsvorsorgeuntersuchung in Rachen und Kehlkopf 1975/1976 wurde das Endoskop bei fast 7 000 Probanden erfolgreich eingesetzt (STEINER et al, 1976). Es konnten in 3 % Präkanzerosen und in 3 o/oo maligne Tumoren entdeckt werden. Darunter waren zahlreiche Befunde, die mit der Spiegeluntersuchung übersehen worden waren.
Allein in den Jahren 1975 und 1976 wurden mit der konventionellen Spiegeluntersuchung durch Facharzt und Poliklinikarzt acht maligne Tumoren (Primär- oder Rezidivtumorerkrankungen) nicht erkannt, die dann über eine Lupenendoskopie festgestellt wurden (Abb. 27).

-5.7. Vergleich von indirekter Laryngoskopie und Lupenendoskopie

Bei 426 Patienten wurde der mit der indirekten Laryngoskopie und der Lupenendoskopie erhobene laryngeale Befund bezüglich der Lokalisation und Ausdehnung miteinander verglichen (Tab. 7).
Es fand sich eine Abweichung bei Befunden im glottischen Bereich in 13 %, im Bereich der Supraglottis sogar von 30 %; bei Befall mehrerer Regionen, insbesondere auch der subglottischen, betrug der Unterschied 32 %. So kommt auch zahlenmäßig die Überlegenheit der Lupenendoskopie gegenüber der Spiegeluntersuchung deutlich zum Ausdruck.

LUPENENDOSKOPIE DES LARYNX - DIAGNOSTISCHE METHODEN

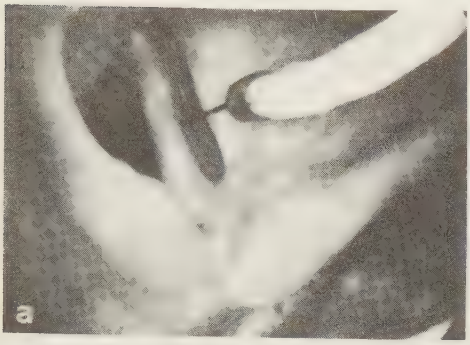



Abb. 30 a und b *Lupenendoskopische Elektromyographie am Kehlkopf des wachen Patienten. Gezielte Applikation von Nadelelektroden zur Ableitung von Potentialen aus dem*
a) Musculus vocalis dexter
b) Musculus arytaenoideus dorsalis sinister

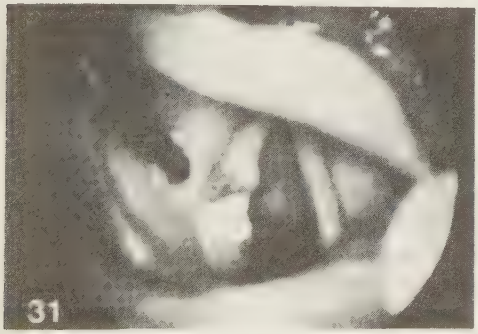

Abb. 31 Stimmlippenkarzinom links $T_2N_0M_0$ (70 J., m.)
Lupenendoskopische Knipsbiopsie aus dem malignomsuspekten Prozeß im hinteren Glottisbereich links (Doppellöffel mit der gerade in Lokalanästhesie entnommenen Gewebsprobe in Höhe des Taschenbandes)

Abb. 32 Polyp der Stimmlippe rechts (36 J., w.)
Lupenendoskopische Abtragung des pfefferkorngroßen Polypen am freien Rand der Stimmlippe mit einem Doppellöffel

-5.8. Vergleich von Lupenendoskopie und Mikrolaryngoskopie

Da mit der Einführung der Lupenendoskopie seit Anfang 1975 zur endoskopisch-bioptischen Klärung malignomsuspekter Proliferationen immer häufiger auf die Mikrolaryngoskopie in Narkose als prätherapeutisch-diagnostische Maßnahme verzichtet werden konnte, bezieht sich der Vergleich im wesentlichen auf die endolaryngealen Präkanzerosen; hier fanden sich weitgehende Übereinstimmungen, nur selten ließ sich eine klinisch nicht relevante geringfügige Abweichung in der Ausdehnung nachweisen. In vier Fällen ergab die Analyse bezüglich der Tumorausdehnung bei der Mikrolaryngoskopie oder Operation eine geringe Unterschätzung aufgrund des lupenendoskopischen Befundes. Es zeigte sich, daß der von der Stimmlippe ausgehende Tumor in Richtung Sinus Morgagni bzw. Taschenbandunterseite oder in Richtung subglottischen Raum etwas weiter in seinem Wachstum fortgeschritten war, als es mit der Lupenendoskopie vermutet wurde (Abb. 42); bei keinem dieser Patienten hat sich an der Indikation zur lupenendoskopisch festgelegten Teilresektion etwas geändert. Eindeutig überlegen ist jedoch die Lupenendoskopie bei der Bestimmung der makroskopischen Tumorausdehnung supraglottischer Tumoren (Abb. 33); hier konnte in allen Fällen auf eine Mikrolaryngoskopie in Narkose verzichtet werden. Die prätherapeutische lupenendoskopische Beschreibung des Tumorstadiums entsprach dem intraoperativen Befund. In allen Fällen konnte durch eine Biopsie in Lokalanästhesie Gewebe zur histologischen Sicherung des Malignoms gewonnen werden.
Seit Anfang 1975 stellt die Lupenendoskopie in Lokalanästhesie bei Verdacht auf Larynxkarzinom immer häufiger die entscheidende diagnostische Maßnahme dar; während 1975 das Verhältnis Mikrolaryngoskopie zu Lupenendoskopie noch 3 : 1 (64 : 23) betrug, zeigte sich bereits 1976 ein Wandel im Schwerpunkt laryngologischer Krebsdiagnostik: das Verhältnis betrug 1 : 1,5 (34 : 43). Das bedeutet, daß 1975 und 1976 66 Larynxkarzinome allein lupenendoskopisch bioptisch bestätigt wurden. In den Jahren 1977 und 1978 wird der Trend zur Lupenendoskopie als Methode der Wahl noch deutlicher (Tab. 12).

LUPENENDOSKOPIE ZUR PRÄTHERAPEUTISCHEN FESTLEGUNG DER TUMORAUSDEHNUNG

Abb. 33 a - c Supraglottisches Karzinom $T_{1b}N_0M_0$ (50 J., m.)

a) Bei der Übersichtsbetrachtung geringe Schleimhautschwellung an der rechten aryepiglottischen Falte ↑

b) Exulcerierter Tumor an der laryngealen Epiglottis (mehr rechts als links)

c) Nach weiterem Einführen des Endoskops exakte Bestimmung der caudalen Begrenzung des Tumors: noch tumorfreie Glottis ↑

-6. Vergleichsstudie durch Simultaneinsatz verschiedener diagnostischer Verfahren mit Endoskopie und Histologie

-6.1. Stroboskopie

(Tab. 8)

Bei 103 Patienten mit Dysplasie (n = 47), Carcinoma in situ (n = 12) und invasivem Karzinom (n = 44) wurde der stroboskopische Amplitudenbefund der Stimmlippen mit dem bioptisch-histologischen Resultat verglichen; in allen Fällen, in denen der diagnostischen Endoskopie eine therapeutische Endoskopie oder ein operativer Eingriff folgte, wurde auch die posttherapeutische Histologie berücksichtigt.
Bei 21 Patienten mit einer Einschränkung der Amplitude ließ sich histologisch in 67 % eine Dysplasie, in 10 % ein Carcinoma in situ und in 23 % ein T_1- bis T_3-Tumor nachweisen.
Bei 62 Patienten mit Amplitudenstillstand lagen in 23 % eine Präkanzerose, in 16 % ein Carcinoma in situ und in 61 % ein Karzinom vor.
Während unter den 47 Patienten mit einer Dysplasie in 30 % eine Aufhebung der Amplitude stroboskopisch zu registrieren war, imponierte diese in der 44 Patienten umfassenden Karzinompatientengruppe in 86 %.
Bei 12 % der Patienten mit T_1- bis T_3-Tumoren war die Amplitude nur eingeschränkt, obgleich die Glottis mitbeteiligt war. Bei 30 % der Patienten mit Dysplasie war die Amplitude bereits aufgehoben.
Legt man zugrunde, daß bei Dysplasien maximal eine Einschränkung und bei invasiven Karzinomen mindestens ein Amplitudenstillstand zu erwarten ist, so liegen 14 % "falsch negative" und 30 % "falsch positive" Befunde vor.
Von 12 Patienten mit Carcinoma in situ war bei zwei Patienten die Amplitude eingeschränkt und bei zehn aufgehoben.

-6.2. Intravitalfärbung mit Toluidinblau [1]

(Abb. 6 bis 9, 34)

In Tab. 9 sind die positiven und negativen Befunde der Toluidinblauanfärbung den histologisch gesicherten Dysplasien, Carcinomata in situ und invasiven Karzinomen im Larynx gegenübergestellt.

1 *Das Wirkungsprinzip dieser Intravitalfärbung beruht darauf, daß der basische Farbstoff aus der Thiazingruppe selektiv saure Substanzen wie die Nukleinsäuren (DNS, RNS) anfärbt. Aufgrund dieser Affinität färbt sich nukleinsäurereiches Geschwulstgewebe intensiv blau an, Farbqualität und Intensität sollen Aufschluß über die Dignität des angefärbten Herdes geben.*

Histo-Befund \ Amplituden-befund	A. ohne Befund n = 20	A. eingeschränkt n = 21	A. aufgehoben n = 62
Dysplasien n = 47	95% 19 40 %	67% 14 30 %	23% 14 30 %
Ca in situ n = 12	0	10% 2 20%	16% 10 80%
Ca invasiv n = 44	5% 1 2%	23% 5 12%	61% 38 86%

Tab. 8 Gegenüberstellung von stroboskopischem Befund und histologischer Diagnose bei 103 Patienten mit Dysplasien, Carcinomata in situ und invasiven Karzinomen im Larynx

Der besseren Übersicht und eindeutigeren Aussage wegen wurde eine Unterteilung in die beiden Gruppen "eindeutig positive Anfärbung" und "keine Anfärbung" getroffen.
Bei 47 Patienten mit histologisch gesicherten Dysplasien fanden sich in 11 Fällen (23 %) eine Blaufärbung ("falsch positiv").
Bei 12 Patienten mit Carcinoma in situ fanden sich keine verwertbaren Anfärbungen mit Toluidinblau in 17 % ("falsch negativ"). In der Gruppe der Kehlkopfkarzinompatienten lag die Quote falsch negativer Befunde bei 16 %.
Unter den Positiv-Toluidinblau-Ergebnissen (n = 58) lag in 81 % ein maligner Prozeß (Carcinoma in situ oder invasives Karzinom) vor, unter den negativen Toluidinblau-Ergebnissen (n = 45) lag in 20 % dennoch ein maligner Prozeß vor.
Bei 83 von 103 Patienten bestand Übereinstimmung zwischen Toluidinblau bezüglich Lokalisation und Intensität der Anfärbung und dem histologischen Befundergebnis (ca. 80,5 %).

-6.3. Exfoliativzytologie
(Abb. 10 bis 17, 27)

In Tab. 10 sind die histologischen Diagnosen (Dysplasie, Carcinoma in situ, invasives Karzinom) von 103 Patienten dem zytologischen Befund gegenübergestellt. Alle Abstriche wurden mikrolaryngoskopisch vor der Anfärbung mit Toluidinblau und der folgenden Biopsie vorgenommen.
Bei 47 Fällen mit laryngealer Dysplasie konnte zytologisch die Gruppe Papanicolaou I/II nachgewiesen werden, nie fand sich ein Befund der Gruppe IV/V. Unter 12 Carcinoma in situ-Patienten ergab der zytologische Abstrich nur in drei Fällen Gruppe IV oder V.
Bei den Patienten mit T_1- bis T_3-Tumoren im Larynx (n = 44) fanden wir in 16 % Gruppe I oder II, in 16 % Gruppe III und in 68 % Gruppe IV oder V nach Papanicolaou.
Zählt man den Befund der Gruppe III zu den negativen zytologischen Ergebnissen bei Vorliegen histologisch gesicherter Karzinome, so ist die Quote der "falsch negativen" Befunde mit 32 % relativ hoch. Wir fanden bis heute keinen "falsch positiven" zytologischen Befund.

Toluidinblau-anfärbung / Histo-Befund	Reaktion positiv n = 58	Reaktion negativ n = 45
Dysplasien n = 47	19% 11 23%	80% 36 77%
Ca in situ n = 12	17% 10 83%	4% 2 17%
Ca invasiv n = 44	64% 37 84%	16% 7 16%

Tab. 9 Gegenüberstellung von toluidinblau-positivem bzw. negativem Befund und histologischer Diagnose bei 103 Patienten mit Dysplasien, Carcinomata in situ und invasiven Karzinomen im Larynx

Zytologischer Befund / Histo-Befund	Papanicolaou Gruppe I, II n = 51	Papanicolaou Gruppe III n = 19	Papanicolaou Gruppe IV, V n = 33
Dysplasien n = 47	74% 38 81%	47% 9 19%	
Ca in situ n = 12	12% 6 50%	16% 3 25%	9% 3 25%
Ca invasiv n = 44	14% 7 16%	37% 7 16%	91% 30 68%

Tab. 10 Gegenüberstellung von zytologischer und histologischer Diagnose bei 103 Patienten mit Dysplasien, Carcinomata in situ und invasiven Karzinomen im Larynx

Im Zeitraum 1975/1976 hat der routinemäßige, lupenendoskopische Einsatz der Abstrichzytologie am wachen Patienten mit diffus chronisch-hyperplastischen Veränderungen und bei Zustand nach Teilresektion und Bestrahlung zu folgenden Ergebnissen geführt: in 15 Fällen schwerer chronisch-hyperplastischer Laryngitiden ergab der zytologische Abstrich, lupenendoskopisch vor der Mikrolaryngoskopie entnommen, in 65 % eine Übereinstimmung mit dem histologischen Ergebnis ausgiebiger bioptischer Exzisionen. Wiederum konnte kein "falsch positiver" Befund nachgewiesen werden.
Der routinemäßig im Rahmen der Tumorüberwachung vorgenommene zytologische Abstrich bei Patienten nach Teilresektion oder Bestrahlung in den Jahren 1975 und 1976 erbrachte in 38 Fällen, bei denen wegen Granulationen, kleinen Leukoplakien oder Wachstumstendenz des Narbenprozesses im Resektionsbereich vor der mikrolaryngoskopischen Exzision lupenendoskopisch ein zytologischer Abstrich entnommen wurde, in vier von sieben histologisch gesicherten lokalen Rezidiven ein positives zytologisches Ergebnis (Gruppe IV/V nach Papanicolaou).
In einem Fall (Abb. 16) war die Zytologie richtungsweisend: bei einem Patienten nach frontolateraler Teilresektion imponierte lupenendoskopisch das typische Narbengewebe im vorderen Glottisbereich mit Schleimauflagerung ohne makroskopisch sicheren Hinweis für ein lokales Tumorrezidiv. Im routinemäßig lupenendoskopisch entnommenen zytologischen Abstrich ließen sich Tumorzellen nachweisen (Gruppe IV nach Papanicolaou); die anschließend vorgenommene mikrolaryngoskopische Exzision von Narbengewebe bestätigte histologisch das Tumorrezidiv.
Nur einmal wurde ein scheinbar positiver Befund erhoben bei einem Patienten, der seit 1963 wegen rezidivierender, zum Teil maligne entarteter Papillome, die primär operativ durch Teilresektion und später mit einer Bestrahlung behandelt wurden, in unserer Überwachung steht (Abb. 34). Mehrere Biopsien aus massiven hyperplastischen tumorverdächtigen Veränderungen der Interaryregion ergaben histologisch nur Dysplasie. Der vor den Biopsien entnommene zytologische Abstrich ergab jedoch die Gruppe IV nach Papanicolaou. Der sehr uneinsichtige und wenig kooperative Patient entzog sich trotz Aufforderung der Kontrolluntersuchung. Nach einem halben Jahr mußte schließlich wegen eines flächenhaft wachsenden Karzinoms in der Interaryregion eine Laryngektomie durchgeführt werden.

"FALSCH POSITIVE" ZYTOLOGIE

bb. 34 a - d *Karzinom der hinteren Glottisregion $T_3N_0M_0$ (67 J., m.)*
Hyperplastische Verdickungen der Interaryregion

a) Mikrolaryngoskopischer Aspekt nach Anheben des Endotrachealtubus mit dem Laryngoskoprohr

b) Intravitalfärbung mit Toluidinblau

c) Nach Entfärben: Toluidinblau-negativer Befund (zytologisch: Papanicolaou IV, histologisch (Mehrfachbiopsie): Kleinsasser Grad II)
(Der in der Mitte gelegene dunkle Fleck entspricht Blut)

d) 6 Monate später ausgedehnt flächenhaft wachsendes, maligne entartetes Papillom (→→) in der Umgebung des rechten Aryknorpels (histologisch: geringgradig verhornendes Plattenepithelkarzinom auf den Boden eines Papilloms)

-7. Techniken für eine Gewebegewinnung zur histologischen Untersuchung

-7.1. Art und Häufigkeit bioptischer Maßnahmen bei verschiedenen endoskopischen Untersuchungsverfahren

Aus den Tab. 11 und 12, die eine Gegenüberstellung von endoskopischer Methode und bioptischer Technik zur Diagnosesicherung bei Dysplasie, Carcinoma in situ und Karzinom im Larynx beinhalten, geht hervor, daß bei Dysplasien und Carcinomata in situ die mikrolaryngoskopische Abtragung der suspekten Proliferation (Probeexstirpation) gegenüber der Biopsie oder Probeexzision mit 5 : 1 überwiegt (Tab. 11), während bei Karzinomverdacht die Biopsie gegenüber der Probeexstirpation mit 3 : 1 im Vordergrund stand (Tab. 12).
Bei Karzinomverdacht dominierte insgesamt - ob Mikrolaryngoskopie oder Lupenendoskopie - die Biopsie bzw. Probeexzision mit 247 gegenüber 64 Probeexstirpationen (Verhältnis ca. 4 : 1) (Tab. 12).
Bei 245 Mikrolaryngoskopien wurde in 76 % eine Biopsie oder Probeexzision zur Karzinomsicherung vorgenommen (Tab. 12).
Zur Diagnostik und Therapie laryngealer Dysplasien von 1973 bis 1976 kam vorwiegend die Mikrolaryngoskopie (n = 389) zur Anwendung, wobei in 83 % eine Probeexstirpation des gesamten Prozesses vorgenommen wurde. Lupenendoskopisch wurden 1975 und 1976 (Tab. 12) 94 % der 66 Kehlkopfkarzinome durch eine Biopsie histologisch gesichert, das ergibt ein Verhältnis von Biopsie zur Probeexstirpation mit 15 : 1. Bei 42 laryngealen Dysplasien und Carcinomata in situ erfolgte in 31 % eine Biopsie oder Probeexzision und in 69 % eine Abtragung (Verhältnis 1 : 2) (Tab. 11).

-7.2. Nadelbiopsie im Larynx (Abb. 19)

Die histologische Untersuchung des von insgesamt 47 Patienten im Kehlkopf nadelbioptisch gewonnenen Materials ergab in 75 % maligne, vorwiegend Plattenepithelkarzinome - und in 25 % benigne, meist hyperplastische oder zystische Prozesse.
Die feingewebliche Untersuchung erlaubte in allen Fällen eine eindeutige Aussage, sodaß keine weitere bioptische Klärung notwendig war. Die postoperative,histomorphologische Analyse der Teilresektions- bzw. Laryngektomiepräparate bestätigte stets die prätherapeutische Diagnose. Auch bei den benignen, zumeist supraglottischen Veränderungen mußte in keinem Fall aufgrund der im Anschluß an die Grobnadelbiopsie in Lokalanästhesie durchgeführten therapeutischen Mikrolaryngoskopie die histologische Diagnose re-

Probeexzisions - technik / Endos - kopiemethode	Biopsie / Probe - exzision n = 79	Probeexstirpation n = 352
Mikrolaryngos - kopie (73 - 76) n = 389	84 % 66 17 %	92 % 323 83 %
Lupenendoskopie (75 - 76) n = 42	16 % 13 31 %	8 % 29 69 %

Tab. 11 Techniken der Gewebegewinnung im Larynx und endoskopische Untersuchungsmethoden zur histologischen Klärung von Dysplasien und Carcinomata in situ (n = 431)

Probeexzisions - technik / Endos - kopiemethode	Biopsie / Probe - exzision n = 247	Probeexstirpation n = 64
Mikrolaryngos - kopie (73 - 76) n = 245	75 % 185 76 %	94 % 60 24 %
Lupenendoskopie (75 - 76) n = 66	25 % 62 94 %	6 % 4 6 %

Tab. 12 Techniken der Gewebegewinnung im Larynx und endoskopische Untersuchungsmethoden zur histologischen Klärung von invasiven Karzinomen (n = 311)

vidiert werden. Die bei 26 Patienten simultan vorgenommenen üblichen Biopsien mit dem Doppellöffel bzw. der zytologische Abstrich hatten nur eine Treffsicherheit von 70 % ergeben.
Komplikationen wurden nach der Grobnadelbiopsie nicht beobachtet.

-7.3. Diagnosesicherung durch Operation

Die einzigen fünf diagnostischen Laryngofissuren innerhalb der letzten fünf Jahre wurden 1973 und 1974 vorgenommen.
In allen Fällen waren die vorangegangenen,mikrolaryngoskopisch entnommenen Biopsien aus dem Kehlkopf negativ gewesen. Es handelte sich jeweils um tumoröse Auftreibungen der Taschenfalten bei intakter glatter Oberfläche. Bei drei Patienten konnte intraoperativ der klinische Verdacht auf ein Malignom histologisch durch Schnellschnittuntersuchungen erhärtet werden; bei den anderen beiden Patienten lag eine glandulär-zystische Taschenfaltenhyperplasie vor; bis heute sind diese Patienten tumorfrei.

-7.4. Analyse der "falsch negativen" Biopsien (Tab. 13)

Von 1973 bis 1976 wurden bei 582 Patienten wegen Malignomverdacht 793 Biopsien, Probeexzisionen oder Probeexstirpationen vorgenommen und histologisch untersucht.
54mal (ca. 7 %) ergab die erste bioptische Untersuchung ein "falsch negatives" Ergebnis: 39mal wurde histologisch ein benigner oder dysplastischer Befund erhoben, bevor durch eine nachfolgende Endoskopie mit Biopsie oder durch einen operativen Eingriff der wahre, maligne Charakter der Proliferation verifiziert werden konnte.
Bei 15 Patienten mit T_1- (n = 10) bzw. T_3- (n = 5) Tumoren konnte durch die erste bioptisch-histologische Maßnahme nur ein Carcinoma in situ diagnostiziert werden. Von 10 Carcinoma in situ-Diagnosen, die mit Hilfe der indirekten Laryngoskopie (n = 3), der Lupenendoskopie (n = 2) oder der Mikrolaryngoskopie (n = 5) und Biopsie erzielt werden konnten, wurden acht nach Teilresektion und zwei nach Laryngektomie als invasive Karzinome entsprechend dem klinischen Verdacht bestätigt.
Bei fünf Patienten mit einem Carcinoma in situ im Larynx ergab die der Primärdiagnostik (Mikrolaryngoskopie n = 2, externe Diagnostik n = 3) folgende Mikrolaryngoskopie mit Biopsie ein Plattenepithelkarzinom; einer

	Gesamtanzahl PE´s n = 341	Anteil an negativen PE´s n = 54	Anteil in %
Indirekte Laryngoskopie	65	22	34
Lupenendoskopie	51	6	11.8
Mikrolaryngoskopie	225	26	11.6

Tab. 13 Häufigkeit "falsch negativer" Biopsien bei verschiedenen laryngoskopischen Untersuchungsverfahren

dieser Patienten wurde bestrahlt, bei einem eine Teilresektion und bei drei eine Laryngektomie durchgeführt.
Unter 321 Biopsien, Probeexzisionen oder Probeexstirpationen der Jahre 1973 und 1974 waren 33 (ca. 10 %) "falsch negative" Befunde. Demgegenüber betrug der Anteil der negativen Biopsien mit 21 in den Jahren 1975 und 1976 bei 424 durchgeführten bioptischen Maßnahmen nur 5 %.
Zur Gewebegewinnung bei 341 Kehlkopfkarzinomen kam 65mal (19 %) die indirekte Laryngoskopie, 51mal (15 %) die Lupenendoskopie und 225mal (66 %) die Mikrolaryngoskopie zur Anwendung (Tab. 12).
Während der prozentuale Anteil der negativen Biopsien bei indirekter Laryngoskopie 34 % beträgt, liegt die Negativbiopsie-Quote mit ca. 12 % bei Lupenendoskopie oder Mikrolaryngoskopie deutlich niedriger.
Von 341 Karzinomdiagnosen wurden 33 (9 %) extern durch einen Facharzt oder andere Kliniken gesichert; in 10 Fällen ergab die extern durchgeführte Diagnostik einen "falsch negativen" Befund. Das bedeutet einen Anteil von 18.5 % bezogen auf die Gesamtanzahl von 54 negativen Biopsien.
Bei den negativen Biopsien kam als Biopsietechnik 48mal eine Knipsbiopsie und 6mal eine Probeexzision zum Einsatz. Von 20 Patienten, bei denen die primäre negative Biopsie und die sekundäre positive Biopsie mikrolaryngoskopisch vorgenommen wurde, sind 15 (75 %) aus den Jahren 1973 und 1974.
Bei 38 der 54 Biopsien bestand in 70 % klinisch der Verdacht auf maligne Entartung. Das bedeutet, daß bei 30 % der negativen Biopsien klinisch kein Tumorverdacht bestand und erst die weiterführende endoskopische Diagnostik eine Karzinomsicherung herbeiführte.
In 23 Fällen wurde bei einem glottischen T_1-Tumor, in einem Fall bei einem supraglottischen T_1-Tumor negativ biopsiert. Die klinischen Diagnosen verteilen sich zahlenmäßig wie folgt: Leukoplakie n = 9, Papillom n = 5, Hyperplasie n = 4, Ulcus n = 3 und Hyperkeratose n = 2.
Unter den restlichen 30 negativen Biopsien finden sich vorwiegend T_2- bis T_4-Tumoren (n = 22), die exulcerierend, z. T. nekrotisch zerfallend gewachsen waren. Der Anteil der negativen Biopsien nach Bestrahlungs- oder Teilresektionsbehandlung beträgt fünf; in drei Fällen handelte es sich um Taschenbandprozesse, bei denen z. T. mehrfach mikrolaryngoskopisch biopsiert bzw. nach Inzision der Taschenfalte ausgiebig in der Tiefe probeexzidiert wurde.

3. Zusammenfassung der Diagnostikergebnisse

Die 582 Patienten des Gesamtkollektivs liegen altersmäßig zwischen 16 und 88 Jahren, mit einem Altersgipfel im sechsten Dezennium; mehr als drei Viertel der Patienten sind über 50 Jahre alt.
Der Anteil der Männer im Gesamtkollektiv beträgt 92 %; bei den Karzinomträgern sind 96.5 % männlichen Geschlechts.
Von 1973 bis 1976 wurden 582 Patienten mit Dysplasien (36 %), Carcinomata in situ (7 %) oder invasivem Karzinom (57 %) im Larynx diagnostiziert, therapiert und posttherapeutisch überwacht; der Anteil an Krebsvor- und Frühstadien (Dysplasie, Carcinoma in situ, T_1-Karzinom) beträgt etwa 60 %.
Von 793 histologischen Erst- und Folgediagnosen laryngealer Dysplasien und Karzinome bei 582 Patienten entfallen allein auf das Jahr 1975 235 (30 %). Das Verhältnis Präkanzerose zu Karzinom des Jahres 1973 mit 38 : 53 % hat sich im Jahre 1976 genau umgekehrt. Das heißt, es wurden 1976 deutlich mehr Vorstadien als invasive Karzinome diagnostiziert.
Bei Gegenüberstellung der klinischen und prä- bzw. posttherapeutischen histologischen Diagnose von 353 Patienten mit Kehlkopfkrebsvor- und Frühstadien wird deutlich, daß bezüglich des makroskopischen Befundes eine Unterschätzung (="falsch negativ") in 24 % und eine Überschätzung (= "falsch positiv") in 34 % vorlag.
Fast 70 % der Dysplasien und etwa 83 % der Carcinomata in situ und T_1-Tumoren waren in der Glottis, mit zwei Drittel überwiegend im vorderen und mittleren Bereich, etwa gleich oft rechts und links lokalisiert; jede vierte Dysplasie und jedes zweite Karzinom hatte mehr als eine Region befallen.
Das Leitsmyptom war bei jedem zweiten Patienten Heiserkeit; hatte die Dysplasie oder das Karzinom die Glottis befallen, so wurde in über 90 % als Hauptbeschwerde Heiserkeit angegeben.
Der Anteil der Raucher beträgt bei den Dysplasien fast 80 %, bei den Karzinomen über 90 %. Während von den männlichen Patienten mit Kehlkopfkarzinomen ca. 93 % rauchten, war bei den Frauen nur jede dritte Raucherin. Unter den Rauchern mit Kehlkopfkarzinomen beträgt das Verhältnis Mann zu Frau 76 : 1, unter den Nichtrauchern nur 3 : 1.

Die Berufsanalyse zeigt unter den Karzinomträgern 9,9 % im Baugewerbe und 9,1 % in der Land- und Forstwirtschaft tätige Patienten. Es folgen in abnehmender Reihenfolge zwischen 5 % und 2 % die Berufsgruppen der Verkäufer, Schlosser, Kraftfahrer und Schreiner; alle anderen Berufsgruppen liegen unter 1 %. Damit ergaben sich keine signifikanten Unterschiede zwischen dem Anteil der am häufigsten vertretenen Berufsgruppen im Karzinomkollektiv und dem Anteil in der Bevölkerung.
Die im Baugewerbe tätigen Patienten waren zu 96 % Raucher, etwa 65 % tranken mehr als 80 g Alkohol täglich.
In der Berufsgruppe "Land- und Forstwirtschaft" ist der Anteil der Raucher mit fast 80 % am niedrigsten, 34 % haben mehr als 80 g Alkohol pro Tag getrunken. Im Durchschnitt gilt für alle sechs Berufsgruppen, daß über 90 % Raucher waren und etwa jeder zweite bis dritte über 80 g Alkohol pro Tag genoß.
Behandlungsbedürftige Erkrankungen im Bereich der oberen Luftwege (Nase, Nasennebenhöhlen, Nasenrachen, Mundhöhle) fanden sich bei 75 % der Patienten; von 299 Patienten mit einer Röntgenaufnahme der Nasennebenhöhlen hatten 58,5 % einen pathologischen Befund in der Kieferhöhle.
Bis 1975 stellte den Schwerpunkt laryngoskopischer Diagnostik die indirekte Laryngoskopie mit dem Spiegel und die direkte Laryngoskopie, die Mikrolaryngoskopie nach Kleinsasser in Narkose, dar.
Die Erfahrungen im Umgang mit der flexiblen Endoskopie, insbesondere im Jahre 1974, haben gezeigt, daß diese für die Kehlkopfdiagnostik weniger geeignet ist, als die starren Endoskope mit Winkeloptiken. Die Erprobung der intubationslosen Mikrolaryngoskopie mit maschineller Injektorbeatmung führte zu dem Ergebnis, daß der Indikationsbereich im Rahmen der Diagnostik von Präkanzerosen und Karzinomen nur auf wenige ungünstig lokalisierte Präkanzerosen limitiert ist, den Hauptanwendungsbereich stellen benigne Proliferationen, insbesondere juvenile Papillome dar.
Seit Anfang 1975 steht das Lupenlaryngoskop-Epipharyngoskop nach v. Stuckrad zur Verfügung, eine 90° Winkeloptik mit regelbarer Vergrößerung, das nach umfangreichem Einsatz in den Jahren 1975 und 1976 bei über 10 000 Patienten, geeignet erscheint, die Spiegellaryngoskopie vollkommen und die Mikrolaryngoskopie teilsweise zu ersetzen. Bei über 1 000 Patienten wurden bisher erfolgreich Abstriche, Biopsien und Abtragungen am wachen Patienten vorgenommen.

Alle relevanten laryngealen Befunde wurden prä- und posttherapeutisch fotodokumentiert. Die Überlegenheit der endoskopischen Untersuchungsmethoden wie Lupenendoskopie und Mikrolaryngoskopie gegenüber der konventionellen Spiegeluntersuchung konnte durch vergleichende Untersuchungen unterstrichen werden; es fand sich eine Diskrepanz in der Befunderhebung, je nach Lokalisation, zwischen 13 und 36 %. Mit der Spiegeluntersuchung wurden nicht nur Tumoren übersehen, sondern auch deren Ausdehnung nicht exakt festgelegt. Mikrolaryngoskopie und Lupenendoskopie stellen sich ergänzende laryngoskopische Untersuchungsmethoden dar; die Lupenendoskopie hat bei der Diagnostik der malignen Tumoren, die Mikrolaryngoskopie bei der endolaryngealen mikrochirurgischen Behandlung der Krebsvor- und Frühstadien Vorrang.
Vergleichende Untersuchungen mit anderen 90° Winkeloptiken wie beispielsweise der Hopkins-Optik, haben gezeigt, daß das Lupenendoskop wegen des Vergrößerungseffektes, der besseren Handlichkeit und der leichteren Desinfizierbarkeit überlegen und für die Routine besser geeignet ist.
Das Lupenendoskop konnte für Reihenuntersuchungen, zur Vorsorge und Früherkennung von Tumoren in Rachen und Kehlkopf erfolgreich eingesetzt werden.
Mit Hilfe der Lupenendoskopie konnten zwei neue diagnostische Verfahren, die endoskopische Elektromyographie des Kehlkopfes sowie die Grobnadelbiopsie des Kehlkopfes am wachen Patienten, etabliert werden.
1974 und 1975 wurde durch den Simultaneinsatz von Stroboskopie, Intravitalfärbung mit Toluidinblau und Exfoliativzytologie bei 103 Patienten eine prospektive Vergleichsstudie durchgeführt. Die mit diesen diagnostischen Methoden erhobenen Befunde wurden mit dem prä- bzw. posttherapeutischen Endoskopie- bzw. Operations-Histologiebefund verglichen. Bei 47 Patienten lag eine Dysplasie, bei 12 Patienten ein Carcinoma in situ und bei 44 ein invasives Karzinom (T_1 - T_3) vor.
Stroboskopisch wurde bei 30 % der Patienten, die nur eine Dysplasie hatten, bereits eine Aufhebung der Stimmlippenamplitude nachgewiesen, bei fünf Patienten mit invasivem Karzinom nur eine Einschränkung, bei einem Patienten überhaupt keine Veränderung der Amplitude. Das ergibt eine 10 %ige "falsch Negativ-" und eine 30 %ige "falsch Positiv-"Quote.

Bei dem Toluidinblaufärbetest fanden sich in 16 % der Kehlkopfkarzinome "falsch negative" und in 23 % der Dysplasien "falsch positive" Befunde. In etwa 80 % aller Untersuchungen ließ sich eine Übereinstimmung bezüglich der Lokalisation und Intensität der Anfärbung mit dem histologischen Befundergebnis aufzeigen. Ein geändertes bioptisches Konzept, das generell eine Abtragung umschriebener und diffuser suspekter Proliferationen mit anschließender histologischer Analyse beinhaltet, gestattet den Verzicht auf diese beiden diagnostischen Verfahren. Die Therapie richtet sich ausschließlich nach dem klinischen Makrobefund und der histologischen Dignität.

Mit dem zytologischen Abstrich konnte eine Trefferquote von 68 % bei Vorliegen von Carcinomata in situ oder Karzinomen erzielt werden; von besonderer Bedeutung ist, daß kein einziger "falsch positiver" Befund erhoben wurde. Die Exfoliativzytologie ist auch zur Rezidivfrüherkennung nach Teilresektionen geeignet.

Unter Beachtung des Grundsatzes, daß nur der positive Zytologiebefund verbindlich ist und alle Proliferationen unabhängig ihrer klinischen Dignität auch bei negativer Zytologie bioptisch-histologisch abgeklärt werden müssen, stellt der zytologische Abstrich ein schonendes, nicht aufwendiges und brauchbares Diagnostikum dar.

Durch die Erprobung verschiedener Biopsietechniken bei Einsatz unterschiedlicher endoskopischer Methoden konnte ein Indikationskatalog für das jeweilige Verfahren erarbeitet werden, der eine zuverlässige Klärung suspekter Proliferationen gestattet. Die Biopsie kam bevorzugt bei malignen Tumoren, die Probeexstirpation bei Dysplasien und Carcinomata in situ zum Einsatz; das Verhältnis von Biopsie und Probeexzision zur Probeexstirpation betrug bei Karzinomverdacht 4 : 1, unabhängig davon, ob mikrolaryngoskopisch oder lupenendoskopisch vorgegangen wurde.

Mit Einführung der Lupenendoskopie 1975 wurden fast alle Kehlkopfkarzinome lupenendoskopisch-bioptisch gesichert (94 %). Dabei hat sich die Einführung der Grobnadelbiopsie zur diagnostischen Klärung submukösen Tumorwachstums in hervorragender Weise bewährt. Die Treffsicherheit liegt bei gezieltem Einsatz, unter der Voraussetzung, daß ausreichend Gewebe gewonnen wurde, bei 100 %.

1977 und 1978 stand bei der Diagnostik des Kehlkopfkarzinoms die Lupenendoskopie mit Zytologie und Biopsie und bei der Diagnostik und Behandlung von Dysplasie, Carcinoma in situ und umschriebenem T_{1a}-Tumor die Mikrolaryngoskopie mit endolaryngealer Mikrochirurgie in Narkose im Vordergrund.

Operationen aus rein diagnostischer Indikation waren nur 1973 und 1974 bei fünf Patienten notwendig, wobei dreimal durch Schnellschnittuntersuchungen die Karzinomdiagnose gestellt wurde.
Von 1973 bis 1976 wurden bei 582 Patienten 793 Biopsien bzw. Probeexzisionen oder Probeexstirpationen vorgenommen. Die Anzahl der "falsch negativen" Biopsien beträgt 7 %. Fast 90 % der negativen Biopsien gehen zu Lasten der Knipsbiopsie, in etwa 40 % lag ein T_2- bis T_4-Larynxkarzinom vor. Wesentlich häufiger war die bei indirekter als bei direkter Laryngoskopie mit Lupenendoskopie oder Mikrolaryngoskopie gewonnene Biopsie "falsch negativ".

IV. Therapie der Krebsvor- und Frühstadien des Larynx anhand des Krankengutes der Erlanger HNO-Klinik von 1973 bis 7/1978

1. Therapie der Dysplasie (Grad II)

-1. Bestrahlung (Co 60 - 6 000 rd)

-1.1. Krankengut und Methode

Innerhalb des Zeitraums von 1973 bis Juli 1978 wurden nur drei Patienten - alle 1973 - wegen einer Epitheldysplasie im Larynx mit Co 60 - 6 000 rd bestrahlt. Bei den drei Männern, zwischen 48 und 68 Jahre alt, lag eine Leukoplakie im Bereich der Stimmlippen vor, die histologisch einer mittelgradigen Dysplasie entsprach. Bei zwei Patienten erfolgte die Bestrahlung wegen Rezidivneigung der Leukoplakie, bei einem Patienten bestand histologisch der Verdacht auf Übergang in ein Karzinom.

-1.2. Posttherapeutischer Verlauf

Bei allen drei Patienten sind seit der Bestrahlung wiederholt ipsilaterale Leukoplakierezidive entstanden, die alle mikrolaryngoskopisch behandelt wurden. Bei keinem der Patienten ist bis heute eine maligne Entartung beobachtet worden.

-2. Operation

-2.1. Krankengut und Methode

In den Jahren 1973 bis 1978 wurden insgesamt sechs Patienten wegen einer Epitheldysplasie im Larynx operativ, entweder durch eine partielle oder totale Chordektomie, behandelt. Zwei dieser Patienten waren schon über ein Jahrzehnt wegen ihrer rezidivierenden Leukoplakien (Epitheldysplasie Grad I und II) in klinischer Behandlung, wobei vor 1973 nicht nur endoskopische, sondern auch operative Eingriffe erfolgt waren (Fall 1, H. F. (170), S.100). Bei den übrigen vier Patienten erfolgte eine operative Ausschälung wegen rezidivierender, diffus ausgebreiteter Papillome bzw. Hyperkeratosen, die histologisch einer mittelgradien Dysplasie entsprachen.

Therapie / Histo-Diagnose	Endoskopie n = 230	Operation n = 82	Bestrahlung n = 42
Dysplasie n = 210	202 96.2 %	5 2.4 %	3 1.4%
Ca in situ n = 41	26 63.4 %	9 22.0%	6 14.6%
Ca. - T_1 n = 103	2 1.9%	68 66.0%	33 32.1%

Tab. 14 Häufigkeit verschiedener Therapieverfahren bei Dysplasien, Carcinomata in situ und invasiven Karzinomen im Larynx (1973 bis 1976)

Therapie / Histo-Diagnose	Endoskopie n = 133	Operation n = 26	Bestrahlung n = 3
Dysplasie n = 109	108 99.1%	1 0.9%	
Ca in situ n = 17	15 88.2%	2 11.8%	
Ca. - T_1 n = 36	10 27.8%	23 63.9%	3 8.3%

Tab. 15 Häufigkeit verschiedener Therapieverfahren bei Dysplasien, Carcinomata in situ und invasiven Karzinomen im Larynx (1977 bis 7/1978)

-2.2. Posttherapeutischer Verlauf

Drei der sechs operativ behandelten Patienten mit Präkanzerosen im Larynx hatten in der Folgezeit wieder Rezidive, die endoskopisch exzidiert werden mußten. Bei keinem Patienten haben sich bisher Anzeichen für eine maligne Degeneration ergeben.

-3. Endoskopie

-3.1. Krankengut und Methode

310 Patienten wurden zwischen 1973 und 1978 wegen einer laryngealen Dysplasie endoskopisch behandelt; 38mal erfolgte die Abtragung lupenendoskopisch (Abb. 35). Bei 258 Patienten war eine einmalige endoskopische Exzision ausreichend (Abb. 36, 37).

-3.2. Posttherapeutischer Verlauf

Bei 52 Patienten waren mehrfache endoskopische Eingriffe wegen rezidivierender Dysplasien erforderlich, wobei in acht Fällen mehr als zweimal mikrolaryngoskopiert werden mußte. Es handelte sich dabei überwiegend um rezidivierende Papillome Grad II mit wechselnder Lokalisation, die jedoch alle bisher auf endoskopischem Wege entfernt werden konnten; der durchschnittliche Beobachtungszeitraum seit der letzten Abtragung beträgt 31 Monate.
Bei vier Patienten, die 1973 und 1974 endoskopisch wegen einer laryngealen Dysplasie behandelt wurden, ist innerhalb von durchschnittlich 20 Monaten (12 bis 31 Monate) ipsilateral ein Karzinom entstanden, das in allen Fällen operativ behandelt wurde. Die posttherapeutische Histoanalyse ergab, daß nur noch bei zwei Patienten Karzinomanteile im Resektat nachweisbar waren. Bei allen fand sich im endoskopisch bzw. operativ entfernten Gewebe aus dem Larynx simultan nebeneinander Entzündung, Dysplasie, Carcinoma in situ und invasives Karzinom.

ENDOSKOPISCHE THERAPIE LARYNGEALER PRÄKANZEROSEN
LUPENENDOSKOPISCH AM WACHEN PATIENTEN

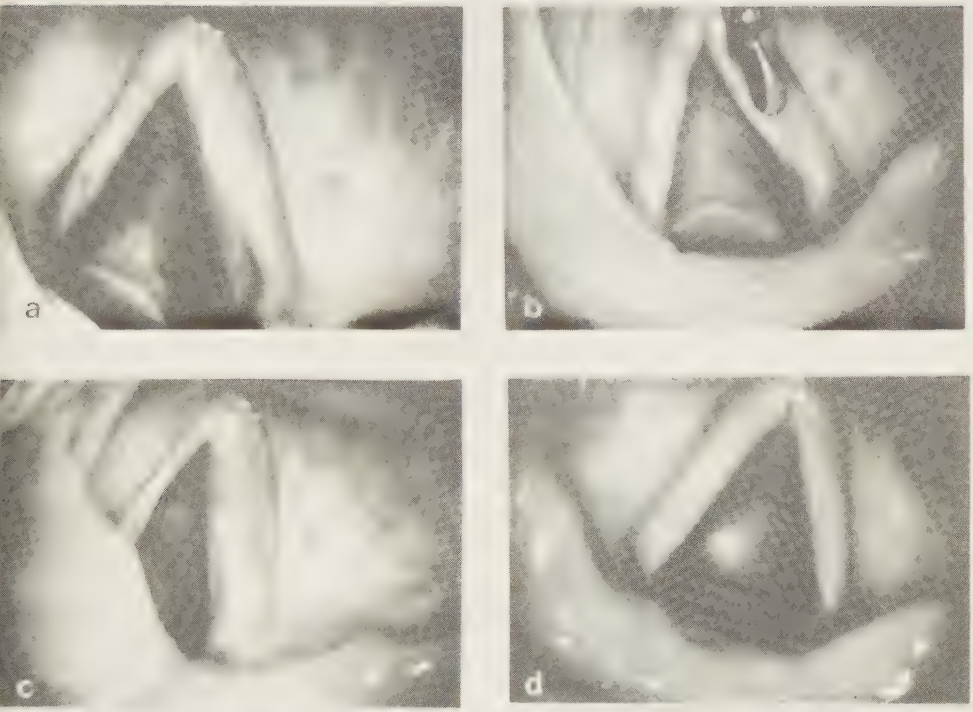

. 35 a - d Leukoplakie rechte Stimmlippe

Zustand nach Telekobaltbestrahlung (6 000 rd) eines Stimmlippenkarzinoms rechts $T_{1a}N_0M_0$ (74 J., m.) vor viereinhalb Jahren

a) Umschriebene Leukoplakie (→) im rechten vorderen Stimmlippenbereich

b) Lupenendoskopische Abtragung ("Stripping") mit einem gerade geöffneten Doppellöffel (histologisch: Kleinsasser Grad II)

c) Umschriebener, blutig tingierter Epitheldefekt wenige Minuten nach Abziehen der Leukoplakie

d) Reizlose, glatte Stimmlippen 10 Monate nach Abtragung der Leukoplakie

ENDOSKOPISCHE THERAPIE LARYNGEALER PRÄKANZEROSEN

MIKROLARNYGOSKOPISCH IN NARKOSE

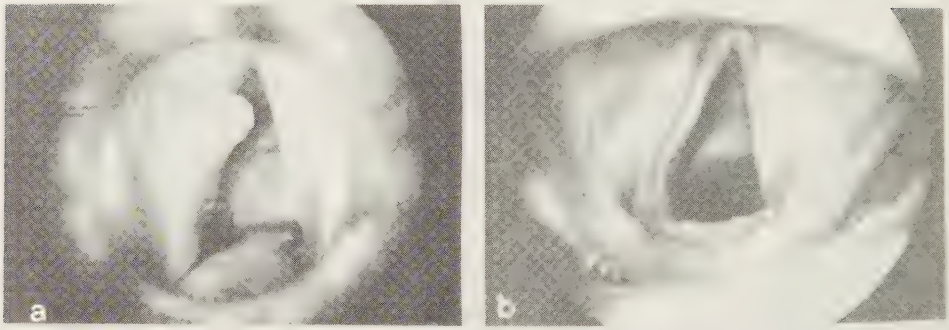

Abb. 36 a und b Hyperkeratose linke Stimmlippe (62 J., m.)

a) Weißlich-höckriger Tumor am freien Stimmlippenrand links vorne (mikrolaryngoskopischer Aspekt; histologisch: Kleinsasser Grad II)

b) Reizlose glatte Stimmlippe links 8 Monate nach Abtragung der Hyperkeratose (lupenendoskopischer Befund)

Abb. 37 a und b Papillom linke Stimmlippe (49 J., m)

a) Beetartiger Befall der gesamten linken Stimmlippe mit einem hyperkeratotischen Papillom (mikrolaryngoskopischer Aspekt; histologisch: Papillom Dysplasie Grad II)

b) Reizlose, glatte Stimmlippe links 12 Monate nach endolaryngealer Abtragung (lupenendoskopischer Befund)

-4. Dysplasie als Vorerkrankung des Kehlkopfkarzinoms

-4.1. Krankengut und Methode

Unter 372 Patienten mit einem Carcinoma in situ oder Karzinom des Larynx aus den Jahren von 1973 bis 1976 konnte bei 17 Patienten (fast 5 %) eine Vorerkrankung im Kehlkopf in Form einer benignen oder präkanzerösen, endoskopisch oder operativ behandelten Proliferation nachgewiesen werden. Die Veränderung mußte mindestens ein Jahr zurückliegen, um eine eventuelle "falsch negative" Biopsie ausschließen zu können. Klinischer und histologischer Befund, Lokalisation und Ausdehnung, Art und Umfang diagnostischer und therapeutischer Maßnahmen sowie das zeitliche Intervall bis zur Manifestation des Krebses wurden bei der Auswertung berücksichtigt.
Das Alter der 14 männlichen und 3 weiblichen Patienten lag zwischen 43 und 76 Jahren, mit einem Altersdurchschnitt von 58 Jahren.

-4.2. Klinische und histologische Erst- und Folgediagnosen (Tab. 16)

Am häufigsten handelte es sich bei den laryngealen, ausschließlich in der Glottis lokalisierten Vorstadien, um eine Leukoplakie oder ein Papillom mit Dysplasie Grad II (62 %).
Bei zwei Patienten lag ein histologisch gesichertes Fibrom als Primärbefund vor, das klinisch als Knötchen bzw. Polyp imponierte.

-4.3. Zeitliches Intervall und Lokalisation

Das zeitliche Intervall zwischen der Diagnosestellung der benignen oder präkanzerösen Vorerkrankung bis hin zum Karzinom oder Carcinoma in situ betrug 12 bis 96 Monate mit einem Durchschnitt von 35 Monaten. Vier der Patienten wiesen nach durchschnittlich 50 Monaten ein Carcinoma in situ und 13 nach einem Intervall von durchschnittlich 32 Monaten ein invasives Karzinom auf.

Histologische Diagnose / Klinische Diagnose	Fibrom (2)	Epithel - Hyperplasie Grad I (4)	Epithel - Dysplasie Grad II (11)	Ca i. s.	Ca
Knötchen (1)	1	-	-	-	1
Polyp (1)	1	-	-	-	1
Hyperplasie (3)	-	2	1	-	3
Papillom (4)	-	1	3	2	2
Leukoplakie (8)	-	1	7	2	6
Ca i. s.	-	1	3	Histologische Sekundär - Diagnose	
Ca	2	3	8		

Tab. 16 Klinische und histologische Diagnosen laryngealer Vorerkrankungen von Carcinoma in situ- bzw. Karzinomträgern

Für die Gruppe der benignen Proliferationen (Fibrom oder Epithelhyperplasie Grad I) konnte ein Zeitabstand von 25, für die Dysplasiegruppe von 40 Monaten errechnet werden.
Eine Übereinstimmung in der Lokalisation der Vorerkrankung und der späteren malignen Erkrankung bestand bei allen 14 Patienten, deren Proliferationen mikrolaryngoskopisch entfernt wurden.
Bei drei Patienten, deren laryngeale Dysplasie operativ behandelt wurde, war nach einem durchschnittlichen Beobachtungszeitraum von 62 Monaten auf der kontralateralen Seite ein Carcinoma in situ (n = 2) bzw. ein invasives Karzinom (n = 1) entstanden. Bei den drei Patienten mußten vorher auf der operativ behandelten Kehlkopfseite mehrfach in einem Abstand von durchschnittlich 20 Monaten dysplastische Proliferationen mikrolaryngoskopisch entfernt werden.

-4.4. Therapie und posttherapeutischer Verlauf

Bei drei Patienten wurde das Carcinoma in situ mikrolaryngoskopisch mit einer Probeexstirpation, bei einem mit Bestrahlung behandelt; die Patienten sind seit über zwei Jahren rezidivfrei.
Unter den 13 Patienten mit einem invasiven Karzinom im Bereich der Glottis wurde je ein Mikrokarzinom endoskopisch bzw. radiologisch therapiert. Bei neun Patienten war eine Kehlkopfteilresektion ausreichend, zwei Patienten mußten jedoch später wegen eines T_3-Tumors laryngektomiert werden.
Bei einem Patienten kam es 18 Monate nach Kehlkopfteilresektion wegen eines erfolglos bestrahlten Stimmlippenkarzinoms $T_{1a}N_0M_0$ zu einer Halsmetastasierung. Alle anderen endoskopisch, mit Teilresektion oder Laryngektomie behandelten Patienten sind frei von lokalen Rezidiven oder regionalen Metastasen.
Einzelheiten zur Therapie oder zum posttherapeutischen Verlauf sind in den Fallbeispielen 2 bis 9 dargestellt (S. 100 bis 104).

LARYNGEALE DYSPLASIE

VORERKRANKUNG DES KEHLKOPFKARZINOMS

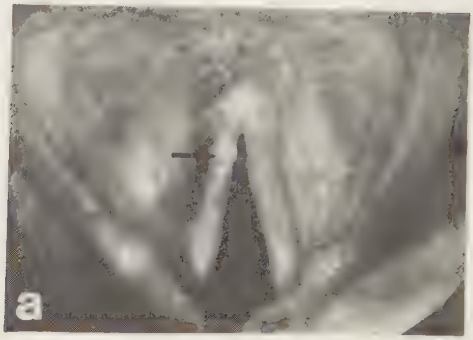

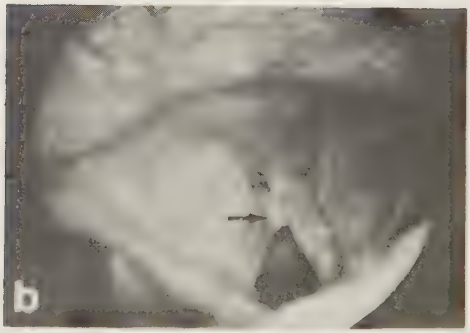

Abb. 38 a und b *Stimmlippenkarzinom links $T_{1a}N_0M_0$ (62 J., m.)*
Zustand nach Exzision einer Leukoplakie (histologisch: Dysplasie Grad II) der vorderen linken Stimmlippe 1973.

a) 31 Monate p. Op. Rezidiv der Leukoplakie (→) der vorderen linken Stimmlippe (mikrolaryngoskopische Exzision; histologisch: wenig verhornendes Plattenepithelkarzinom und Carcinoma in situ)

b) 9 Monate nach Chordektomie links (histologisch: kein Karzinom nachweisbar Dysplasie Grad II). Glatte, gering gerötete Schleimhaut im Resektionsbereich links. Narbige Verwachsung (→) vorderer Glottisbereich.

2. Therapie des Carcinoma in situ

-1. Bestrahlung (Co 60 - 6 000 rd)

-1.1. Krankengut und Methode

In den Jahren von 1973 bis 1978 wurden sechs Patienten, davon fünf Männer und eine Frau, im Alter von 44 bis 76 Jahren - Durchschnittsalter 63 Jahre - wegen eines Carcinoma in situ im Bereich der Glottis mit Co 60 (6 000 rd) bestrahlt (Tab. 14, 15). Die Bestrahlung erfolgte überwiegend 1973 und 1974; seit 1975 wurde kein Patient mehr mit einem Carcinoma in situ radiologisch therapiert.

Vorerkrankungen:
Bei einer Patientin wurde zweimal innerhalb von vier Jahren eine präkanzeröse Leukoplakie endoskopisch abgetragen, bis schließlich 1973 mikrolaryngoskopisch eine Leukoplakie, die histologisch einem Carcinoma in situ entsprach, exzidiert wurde.
Zwei Jahre nach Kehlkopfteilresektion wegen eines T_1-Stimmlippenkarzinoms trat bei einem Patienten auf der kontralateralen Seite ein Carcinoma in situ auf, das 1973 bestrahlt wurde.

Klinische Diagnose:
Der Larynxbefund entsprach dreimal einer Leukoplakie, zweimal einer chronisch-hyperplastischen Laryngitis und einmal einem Papillom.

Diagnostik:
Zur Sicherung der Diagnose erfolgte fünfmal eine Mikrolaryngoskopie, wobei dreimal eine Probeexstirpation und zweimal eine Biopsie vorgenommen wurde; in einem Fall war die Abtragung lupenendoskopisch erfolgt.

-1.2. Posttherapeutischer Verlauf

Drei der bestrahlten Patienten sind über drei bzw. vier Jahre rezidivfrei. Bei den anderen drei Patienten trat zwischen 6 und 16 Monaten nach Abschluß der Bestrahlungsbehandlung ein invasives Larynxkarzinom auf, das eine Laryngektomie erforderlich machte.
Während zwei der Patienten fast drei Jahre frei von lokalen Rezidiven und Metastasen sind, ist ein Patient an den Folgen therapeutisch nicht mehr beeinflußbarer Halsmetastasen verstorben.

-2. Operation

-2.1. Krankengut und Methode

Von 1973 bis 7/1978 wurden 11 Patienten, davon acht Männer und drei Frauen, im Alter von 41 bis 77 Jahren - Durchschnittsalter 63 Jahre - wegen eines Carcinoma in situ der Glottis operativ behandelt (Tab. 14, 15).
Bei drei Patienten erfolgte eine Chordektomie, bei den übrigen sieben eine Kehlkopfteilresektion nach Leroux-Robert.

Vorerkrankungen:
Zwei Patienten wurden wegen rezidivierender Leukoplakien bereits endoskopisch bzw. operativ behandelt, eine Patientin war vor Auftreten des Carcinoma in situ mit Co 60 - 6 000 rd wegen eines bilateralen Stimmlippenkarzinoms 1974 bestrahlt worden.

Klinische Diagnose:
In acht Fällen lag eine Leukoplakie, in zwei Fällen eine chronisch-hyperplastische Laryngitis und einmal ein Papillom vor.

Diagnostik:
Bei acht Patienten erfolgte die Klärung durch eine mikrolaryngoskopische Probeexstirpation, in einem Fall wurde die Probeexzision lupenendoskopisch vorgenommen. Dreimal wurde mittels indirekter Laryngoskopie Gewebe durch eine Knipsbiopsie gewonnen.

-2.2. Posttherapeutischer Verlauf

Während bei den acht Patienten nach mikrolaryngoskopischer Probeexstirpation kein Carcinoma in situ mehr im Resektionspräparat nachweisbar war (posttherapeutisches T_0), ergab bei den drei Patienten, deren Diagnostik aus einer Biopsie bestand, die Analyse des Resektionsmaterials noch Anteile eines Carcinoma in situ.

Bei zwei Patienten trat nach 3 bzw. 37 Monaten auf der gesunden kontralateralen Seite ein Carcinoma in situ auf, das lupenendoskopisch bzw. mikrolaryngoskopisch durch Abtragung behandelt wurde. Beide Patienten sind seit 22 bzw. 28 Monaten rezidivfrei (Fall 5 und 8, S. 103 bzw. 104). Eine 78 Jahre alte Patientin verstarb eineinhalb Jahre nach der operativen Behandlung des Carcinoma in situ aus nicht bekannter, jedoch tumorunabhängiger Ursache.
Ein 49jähriger Patient erlag ein Jahr nach operativer Ausschälung des laryngealen Carcinoma in situ den Folgen eines inoperablen Gaumenkarzinoms.

-3. Endoskopie

-3.1. Krankengut und Methode

1973 bis 7/1978 wurden 41 Patienten, davon 37 Männer und 4 Frauen, im Alter von 30 bis 79 Jahren - Durchschnittsalter 61 Jahre - wegen eines laryngealen Carcinoma in situ ausschließlich endoskopisch behandelt (Tab. 14, 15).
Die Therapie erfolgte 6mal in den Jahren 1973 und 1974, 20mal 1975 und 1976 und 15mal 1977 und 1978.

Vorerkrankungen:
Bei einem Patienten war eine endoskopische, bei drei eine operative Behandlung einer Dysplasie vorangegangen (Fall 3, S. 102, Fall 4 und 5, S. 103). Zwei Patienten hatten bereits eine Operation wegen eines Carcinoma in situ hinter sich (Fall 8, S. 104).
In zwei Fällen handelte es sich um einen Zustand nach radiologischer Behandlung eines T_1-Stimmlippenkarzinoms (Fall 8)

Klinische Diagnose:
In 17 Fällen bestand eine chronisch-hyperplastische Laryngitis (davon fünfmal multilokulär (Abb. 40 und 41)); 16mal lag eine Leukoplakie und 8mal ein Papillom vor.

Therapeutisches Vorgehen:
Bei 26 Patienten wurde eine einmalige diagnostisch-therapeutische Mikrolaryngoskopie mit Porbeexstirpation in Intubationsnarkose vorgenommen; 12mal folgte der ersten Mikrolaryngoskopie eine zweite mit großzügiger

Nachresektion, wobei 8mal kein Carcinoma in situ mehr im Resektat nachweisbar war. Bei den anderen vier Patienten mit Carcinoma in situ im Resektat wurde nochmals eine großzügige Exzision mikrolaryngoskopisch durchgeführt, wobei sich keine Tumorreste mehr fanden.
Eine lupenendoskopische Gewebsexzision in Lokalanästhesie erfolgte bei drei Patienten (Abb. 39), wobei zweimal mikrolaryngoskopisch in Narkose nachreseziert wurde, ohne daß im Präparat noch Carcinoma in situ hätte nachgewiesen werden können.

-3.2. Posttherapeutischer Verlauf

Im Durchschnitt liegt die endoskopische Behandlung der Carcinomata in situ 27 Monate (3 bis 60 Monate) zurück. Bei den 41 Patienten mußten nach endoskopischer Behandlung des Carcinoma in situ 11mal Proliferationen mikrolaryngoskopisch abgetragen werden, die histologisch jedoch maximal einer mittelgradigen Epitheldysplasie Grad II entsprachen.
Bei zwei Patienten (Fall 6 und 7, S. 103/104) trat ca. zwei Jahre nach mikrolaryngoskopischer Behandlung erneut an anderer Stelle ein Carcinoma in situ auf, das wiederum endoskopisch therapiert wurde. Die Patienten sind seit dieser Abtragung 12 bzw. 31 Monate rezidivfrei.
Bei einem Patienten (Abb. 39) trat nach Bestrahlungsbehandlung (1974) eines Stimmlippenkarzinoms zweimal im Jahre 1977 an derselben Stelle eine umschriebene Leukoplakie auf, die einmal mikrolaryngoskopisch und einmal lupenendoskopisch abgetragen wurde, histologisch handelte es sich jeweils um ein Carcinoma in situ. Seit fast einem Jahr ist der Patient rezidivfrei.
Einzelheiten über Therapie und posttherapeutischen Verlauf können den Fallbeispielen 2 bis 8, S. 102 bis 104 entnommen werden.

LUPENENDOSKOPISCHE THERAPIE DES CARCINOMA IN SITU

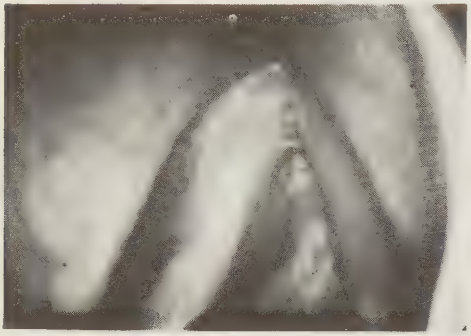

bb. 39 a und b *Leukoplakie – Carcinoma in situ (76 J., m.)*

Zustand nach Telekobaltbestrahlung (7 500 rd) vor drei Jahren wegen eines Plattenepithelkarzinoms der linken Stimmlippe ($T_{1a}N_0M_0$). Zustand nach mikrolaryngoskopischer Exzision einer Leukoplakie (histologisch: Carcinoma in situ) gleicher Lokalisation vor vier Monaten.

a) Umschriebenes Leukoplakierezidiv (→) an der linken Stimmlippe (histologisch: Carcinoma in situ)

b) Reizlose linke Stimmlippe acht Monate nach lupenendoskopischer Abtragung

ENDOSKOPISCHE THERAPIE DER SCHWEREN DYSPLASIE



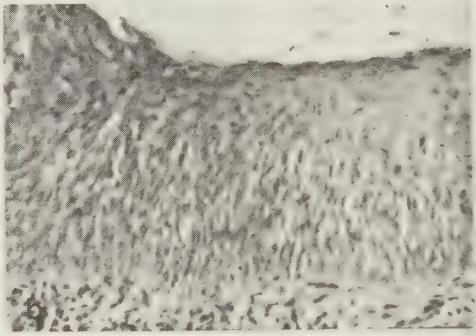



Abb. 40 a - d Laryngitis chronica hyperplastica diffusa (68 J., m.)

a) Massive Verdickung und Rötung beider Stimmlippen und Taschenbänder

b) Epithelhyperplasie Grad III nach Kleinsasser: deutlich verdicktes mehrschichtiges Plattenepithel mit Verlust und Transformation der Schichtung, Zellreifungsstörungen und einzelnen Mitosen. Geringe Parakeratose. Intakte Basalmembran (Mikrofotogramm, HE - Färbung, Vergr. 100 x)

c) Reizlose Schleimhäute im Bereich des Endolarynx (2 Jahre nach mikrolaryngoskopischer Exzisionsbehandlung, chirurgischer Sanierung der oberen Luftwege und konsequenter Ausschaltung krebsfördernder Inhalationsnoxen)

d) Epithelhyperplasie Grad I nach Kleinsasser: nur etwas verdicktes mehrschichtiges Plattenepithel. Basalzellhyperplasie. Einzelne Kernpyknosen. Intakte Basalmembran (Mikrofotogramm, HE - Färbung, Vergr. 100 x)

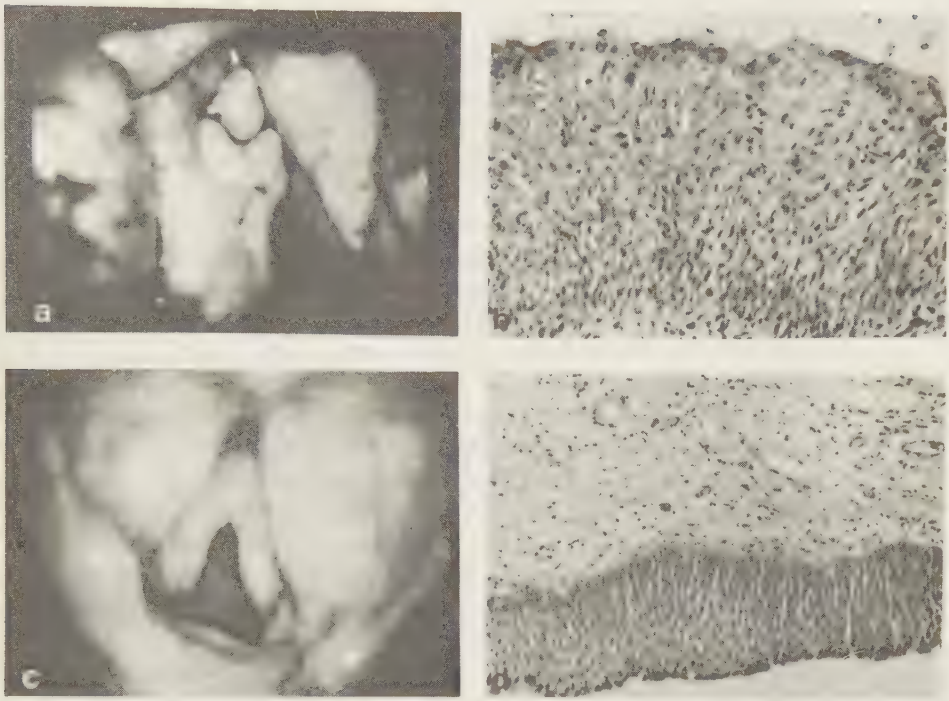

Abb. 41 a - d *Laryngitis chronica hyperplastica diffusa gravissima et Carcinoma in situ (52 J., m.)*

a) Kopfsteinplasterartige pachydermische Wülste der Glottis und Supraglottis mit weitgehendem Verlust der normalen Anatomie (mikrolaryngoskopischer Aspekt)

b) Carcinoma in situ: völliger Umbau des verdickten mehrschichtigen Plattenepithels mit Verlust der Schichtung, Zellreifungsstörungen und Mitosen. Diskrete Parakeratose. Intakte Basalmembran (Mikrofotogramm, HE - Färbung, Vergr. 100 x)

c) Gering verdickte Schleimhäute des Endolarynx mit vermehrter Gefäßinjektion (21 Monate nach ausschließlich mikrolaryngoskopischer Exzision des gesamten hyperplastischen Gewebes und kombinierter rhino-laryngologischer Behandlung mit Ausschaltung der Noxen)

d) Epithelhyperplasie Grad II nach Kleinsasser: etwas verdicktes mehrschichtiges Plattenepithel mit geringem Umbau der Schichtung. Einzelne Zellreifungsstörungen. Diskrete Parakeratose. Intakte Basalmembran (Mikrofotogramm, HE - Färbung, Vergr. 100 x)

3. Therapie der glottischen Karzinome ($T_{1a/b}$)

-1. Bestrahlung (Co 60 - 6 - 8 000 rd)

-1.1. Krankengut und Methode

Von 1973 bis 1976 wurden 33 Patienten, davon 30 Männer und 3 Frauen, im Alter von 48 bis 78 Jahren - Durchschnittsalter 67 Jahre - wegen eines glottischen Karzinoms des Stadiums T_1 mit voller Tumordosis bestrahlt. Bei 24 Patienten erfolgte die radiologische Behandlung in der Bestrahlungsabteilung der Medizinischen Universitäts-Klinik Erlangen, bei neun Patienten in externen Strahleninstituten.
Ein Patient konnte in die posttherapeutische Verlaufsbeurteilung nicht miteinbezogen werden, da er Anfang 1974, ein Monat nach Bestrahlungsbehandlung, an einer Lungenembolie verstarb.

Klinische Diagnose:
18mal (56 %) wurde die Diagnose einer Leukoplakie, 6mal einer Hyperplasie, 5mal einer Hyperkeratose und 3mal eines Papilloms gestellt.

Diagnostik:
13mal wurde eine Biopsie, davon 4mal mit indirekter Laryngoskopie und 9mal mit Mikrolaryngoskopie, gewonnen; bei 19 Patienten erfolgte mikrolaryngoskopisch eine Probeexstirpation des Herdes.

Histologie:
In 19 Fällen ergab die histologische Untersuchung ein verhornendes Plattenepithelkarzinom (59 %); 11mal ließ sich keine Verhornung nachweisen, bei zwei Patienten wurde ein anaplastisches Karzinom festgestellt.

TNM:
Bei 27 Patienten bestand prätherapeutisch das Tumorstadium $T_{1a}N_0M_0$ (84 %); bei fünf Patienten lag ein $T_{1b}N_0M_0$ vor.

Therapie:
Alle Patienten wurden mit Co 60 behandelt, 21 erhielten 6 000 rd, 11 8 000 rd Herddosis.

-1.2. Posttherapeutischer Verlauf

Patienten ohne Residual- oder Rezidivkarzinom (n = 15) (Tab. 17)

Der durchschnittliche Beobachtungszeitraum beträgt 47 Monate. Fünf der Patienten wurden 1973, sieben 1974 und drei 1975 behandelt. In fünf Fällen wurde posttherapeutisch mikrolaryngoskopisch eine Proliferation im Bereich der Glottis, es handelte sich überwiegend um Leukoplakien, abgetragen, die histologisch einer Hyperplasie (Grad I) und Dysplasie (Grad II) entsprachen.
Ein Patient ist unmittelbar nach der Behandlung an einer Lungenembolie verstorben, ein anderer drei Jahre nach erfolgreicher Bestrahlungsbehandlung an einem Zweitkarzinom im Bereich der Bronchien.

Patienten mit Residual- bzw. Rezidivkarzinomen nach Bestrahlungstherapie (n = 17) (Tab. 17)

Die "Rezidiv"-Diagnose stimmte in 15 Fällen mit der histologischen Erstdiagnose vor Bestrahlungsbehandlung überein; in allen Fällen entsprach das Residual- bzw. Rezidivkarzinom der Lokalisation des Primärtumors.
Der Zeitraum zwischen Bestrahlungsende und histologischem Nachweis eines invasiven Karzinomrezidivs betrug 1 bis 48 Monate, wobei ein Durchschnitt von 10,5 Monaten errechnet werden konnte.
Bei 10 Patienten ließ sich im Zeitraum von 1 bis 6, bei vier zwischen 16 und 20 und nur bei einem 48 Monate nach Bestrahlungsbehandlung erneut ein Karzinom nachweisen.
In zwei Fällen wurde das posttherapeutisch aufgetretene Carcinoma in situ endoskopisch therapiert. Bei einem Patienten erfolgte wegen Inoperabilität eine zweite Bestrahlungsbehandlung; der Patient ist jedoch kurze Zeit später verstorben.
Bei neun Patienten war noch eine Teilresektion möglich, bei fünf jedoch eine Laryngektomie erforderlich. Sieben der Patienten (40 %) sind in einem Zeitraum von 8 bis 48 Monaten - durchschnittlich 27 Monate - tumorabhängig verstorben, wobei zweimal ein lokales Rezidiv, zweimal ein Rezidiv im Tracheostomabereich und zweimal eine Halsmetastasierung die Ursache waren.
Drei Jahre nach Bestrahlungsbehandlung wurden bei einem Patienten Lungen- und Knochenmetastasen diagnostiziert; bei unauffälligem Kehlkopfbefund war der Patient 11 Monate nach Verifizierung der Fernmetastasen noch am Leben.

Tab. 17 Vergleich allgemein wichtiger, klinischer und histologischer Daten von 32 Patienten "mit und ohne Rezidiv" nach Bestrahlungsbehandlung glottischer Karzinome ($T_{1a/b}$) von 1973 bis 1976

	Gesamtkollektiv n = 32	"ohne Rezidiv" n = 15	"mit Rezidiv" n = 17
Alter:	48-78	48-77	52-78
Durchschnittsalter	67,2	67	67,4
Geschlecht:			
männlich	29	15	14
weiblich	3	-	3
Klinische Diagnose:			
Leukoplakie	18	7	11
Hyperplasie	6	5	1
Hyperkeratose	5	2	3
Papillom	3	1	2
Diagnostik:			
Indir. Laryng. (PE)	4	2	2
Mikrolaryng. (PE)	9	5	4
Mikrolaryng. (Probeextirp.)	19	8	11
Histologie:			
verhorn. Plattenep.Ca	19	6	13
nicht verhorn. " "	11	9	2
anaplast. Ca	2	-	2
TNM:			
$T_{1a}\ N_0M_0$	27	13	14
$T_{1b}\ N_0M_0$	5	2	3
Therapie: (CO 60)			
6000 rad	21	9	12
8000 rad	11	6	5
Ort der Therapie:			
Erlangen	23	9	14
extern	9	6	3
Jahr der Behandlung:			
1973	14	5	9
1974	15	7	8
1975	3	3	-

Bestrahlungsbehandlung der glottischen Karzinome von 1977 bis 7/1978

Bei drei Patienten wurde nach mikrolaryngoskopischer Abtragung zur histologischen Sicherung eines invasiven Karzinoms ($T_{1a}N_0M_0$) eine Bestrahlungsbehandlung mit Co 60 und 6 000 rd durchgeführt. Bei diesen Patienten hat sich bisher kein Anhalt für ein Residual- oder Rezidivkarzinom ergeben.

-2. Operative Behandlung der glottischen Karzinome (1973 bis 1976)

Von 1973 bis 1976 wurden 68 Patienten, davon 64 Männer und 4 Frauen, im Alter von 36 bis 85 Jahren - Durchschnittsalter 62 Jahre - wegen eines glottischen Karzinoms ($T_{1a/b}$) operativ behandelt (Tab. 14, 15).

Klinische Diagnose:
Am häufigsten fanden sich Leukoplakien (24), chronisch-entzündlich-hyperplastische (18) oder ulceröse Veränderungen (14); je 6mal lag ein Papillom bzw. eine Hyperkeratose vor.

Diagnostik:
Bei 40 Patienten erfolgte die Sicherung des Tumors durch eine Biopsie, wobei 17mal (davon 8mal extern) die indirekte Laryngoskopie, 13mal die Mikrolaryngoskopie und 14mal die Lupenendoskopie zum Einsatz kam; 24mal erfolgte eine mikrolaryngoskopische Abtragung des Herdes.

Histologie:
Es handelte sich überwiegend um Plattenepithelkarzinome mit Verhornung (38), der Anteil der Plattenepithelkarzinome ohne Verhornung betrug 29; weiterhin fand sich ein anaplastisches Karzinom.

TNM:
Das Verhältnis der T_{1a}-Tumoren (56) zu den T_{1b} (12) betrug ca. 5 : 1.

Primärtherapie:
In 14 Fällen wurde eine Thyreotomie mit Chordektomie und in 54 Fällen eine frontolaterale Teilresektion nach Leroux-Robert durchgeführt.

-2.2. Posttherapeutischer Verlauf

Bei acht Patienten war im Operationspräparat nur noch ein Carcinoma in situ und bei 14 Patienten überhaupt kein Tumor mehr nachweisbar (Tab. 18). In 12 Fällen ergab die Histoanalyse des Tumorpräparates bzw. der Randproben, daß die Resektion nicht im Gesunden erfolgt war. Die häufigste Ursache war eine prätherapeutisch nicht erfaßte Ausbreitung des Tumors in Richtung Sinus Morgagni (bereits T_2!, Abb. 42). Ähnliches gilt für die Tumoren der vorderen Kommissur (Abb. 43), bei denen ein Erfassen im Gesunden durch eine Teilresektion schwierig sein kann. Histologisch lag sechsmal ein verhornendes Plattenepithelkarzinom und zweimal ein anaplastisches Karzinom vor; von den vier nicht verhornenden Plattenepithelkarzinomen ist zweimal bei der Nachresektion im Operationspräparat ein anaplastisches Karzinom beschrieben worden.
Während bei sechs Patienten eine lokale Nachresektion ausreichend war, wobei in zwei Fällen kein Tumor mehr im Resektat nachgewiesen werden konnte, war bei einem Patienten eine erweiterte Teilresektion und in den übrigen drei Fällen eine Laryngektomie notwendig. In über 70 % der Fälle, bei denen eine Nachresektion erforderlich wurde, war die Primärdiagnostik extern beim niedergelassenen Facharzt, häufig in Form mikrolaryngoskopischer Probeexzisionen, erfolgt. Von den Patienen, die nachreseziert werden mußten, ist einer fast drei Jahre nach der Kehlkopfoperation an einem Bronchialkarzinom verstorben.

Nur bei einem der 68, zwischen 1973 und 1976 wegen eines T_1-Stimmlippenkarzinoms operativ behandelten Patienten ist bisher ein Rezidivkarzinom aufgetreten (Abb. 17, S. 20). Der Tumor war primär im vorderen Glottisbereich lokalisiert. Das "Rezidiv" nach 19 Monaten trat in einem unbehandelten Schleimhautbereich auf.
Bei einem Patienten trat 14 Monate nach Teilresektion wegen eines Stimmlippenkarzinoms $T_{1a}N_0M_0$ eine homolaterale Halsmetastasierung auf, die bei dem 81jährigen Patienten nur palliativ bestrahlt wurde.
Von den 68 operativ behandelten Patienten mit einem T_1-Tumor der Stimmlippen sind bisher neun (13 %) verstorben; in sechs Fällen war die Ursache tumorunabhängig (Herzinfarkt, Hirnblutung, Autounfall), zwei erlagen einer malignen Zweiterkrankung im Bereich der Bronchien, einer den Folgen der Halsmetastasierung.

RESIDUALKARZINOM NACH KEHLKOPFTEILRESEKTION



bb. 42 a und b Stimmlippenkarzinom links $T_2N_0M_0$ (66 J., m.)

a) Papillomatöser Tumor der linken Stimmlippe mit Übergang auf den Sinus Morgagni (lupenendoskopisch nicht festlegbare Ausdehnung nach lateral).

b) Unregelmäßig verdickter Resektionsbereich linke Glottis (2 Monate nach frontolateraler Kehlkopfteilresektion links, zytologisch: Papanicolaou V; histologisch: gering verhornendes Plattenepithelkarzinom)

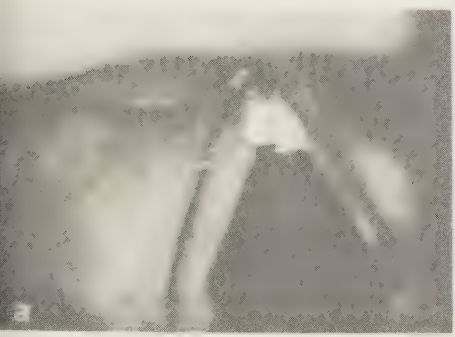

b. 43 a und b Karzinom der vorderen Kommissur $T_{1b}N_0M_0$ (67 J., m.)

a) Weißlich-höckriger Tumor in der vorderen Kommissur (histologisch: mäßig differenziertes, gering verhornendes Plattenepithelkarzinom)

b) Weißlich-glatte Granulation der vorderen Kommissur (2 Monate nach frontaler Teilresektion; histologisch: Granulationspolyp mit Anteilen eines wenig differenzierten, mäßig verhornenden Plattenepithelkarzinoms)

Operative Behandlung der glottischen Karzinome (T_{1a}/T_{1b}) von 1977 bis 7/1978:

Während dieser 18 Monate erfolgte bei 19 Patienten mit einem T_{1a}- und 4 mit einem T_{1b}-Tumor in 5 Fällen eine Thyreotomie mit Chordektomie und in 18 Fällen eine frontolaterale Teilresektion nach Leroux-Robert in Lokalanästhesie.

Prätherapeutische Diagnostik und posttherapeutische Histologie:
Bei 12 Patienten erfolgte die Sicherung der Karzinomdiagnose durch eine Biopsie, 10mal mikrolaryngoskopisch, 2mal lupenendoskopisch entnommen.
Bei allen diesen Patienten wurde im Operationspräparat noch Karzinom nachgewiesen.
11mal wurde eine mikrolaryngoskopische Abtragung der suspekten Stimmlippenproliferation, die histologisch einem invasiven Karzinom entsprach, durchgeführt. Bei der Kehlkopfteilresektion wurde jedoch nur noch bei einem Patienten ein kleiner Karzinomrest im Resektat gefunden, zweimal lag nur noch ein Carcinoma in situ, achtmal überhaupt kein Tumor mehr vor.
Bei drei Patienten mußte, da die Resektion nicht im Gesunden erfolgt war, eine lokale Nachresektion angeschlossen werden.
Bei keinem dieser Patienten ist während des, allerdings kurzen, Beobachtungszeitraums ein Residual- oder Rezidivkarzinom beobachtet worden.

-3. Endoskopie

-3.1. Endoskopische Behandlung der glottischen Karzinome (T_{1a}/T_{1b}) von 1973 bis 7/1978

1975 und 1976 wurde je ein Patient wegen eines Mikrokarzinoms ausschließlich durch eine endolaryngeale mikrochirurgische Exzision therapiert.
Beide Patienten waren Männer, 61 bzw. 78 Jahre alt. Die klinische Diagnose war eine Leukoplakie, die einmal uni- und einmal bilateral im Bereich der Glottis lokalisiert war.
Beide Patienten sind seit 24 bzw. 30 Monaten rezidivfrei.

Vom Januar 1977 bis Juli 1978 wurden 10 Patienten mit einem T_{1a}/T_{1b}-Tumor der Glottis endoskopisch therapiert (Abb. 44 bis 46). Bei vier Patienten wurde extern das Karzinom durch eine Biopsie gesichert; bei der anschließend durchgeführten mikrolaryngoskopischen ausgiebigen Nachresektion fanden sich zweimal noch kleine Karzinomreste, einmal ein Carcinoma in situ, einmal war kein Tumor mehr nachweisbar (posttherapeutisch T_0).Aufgrund des histomorphologischen Resultates, das eine Resektion im Gesunden bestätigte, wurde keine weitere endoskopische, operative oder radiologische Behandlung mehr durchgeführt.
Bei fünf Patienten bestand die Primärdiagnostik aus einer mikrolaryngoskopischen Exzision der suspekten Proliferation, die histologisch ein Plattenepithelkarzinom ergeben hatte. Das posttherapeutische histologische Ergebnis nach erneuter mikrolaryngoskopischer Exzision lautete in drei Fällen T_0, d. h., es war kein Tumor mehr nachweisbar, in zwei Fällen war noch Carcinoma in situ vorhanden.
Bei einem weiteren Patienten folgte der lupenendoskopisch-bioptischen Sicherung des Stimmlippenkarzinoms eine mikrolaryngoskopische Exzision, wobei sich nur noch Carcinoma in situ-Anteile fanden.

-3.2. Posttherapeutischer Verlauf

Nur bei einer Patientin, deren glottisches Karzinom extern mikrolaryngoskopisch durch eine Gewebsexzision gesichert wurde, trat vier Monate nach erneuter Mikrolaryngoskopie mit Teilchordektomie, wobei sich im Präparat nur noch Carcinoma in situ fand, invasives Karzinomwachstum auf, weshalb eine Teilresektion erfolgen mußte (Abb. 46).
Bei den anderen neun Patienten ist bisher noch kein Residual- oder Rezidivkarzinom beobachtet worden.

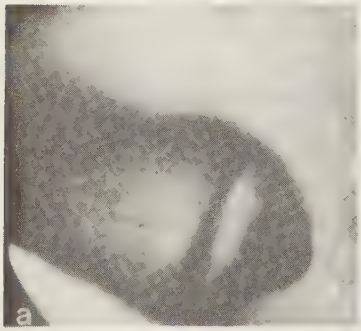



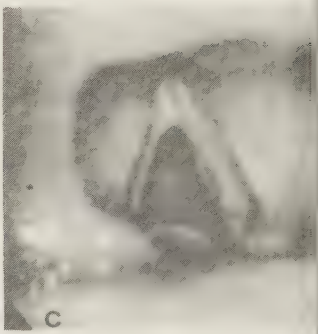

Abb. 44 a – c *Stimmlippenkarzinom rechts $T_{1a}N_0M_0$ und* ***Carcinoma*** *in situ Stimmlippe links (65 J., m.)*

a) Filmartige Leukoplakie der linken Stimmlippe (mikrolaryngoskopische Dekortikation; histologisch: Carcinoma in situ)

b) Leukoplakie und Hyperkeratose der gesamten rechten Stimmlippe (mikrolaryngoskopische Exzision aller makroskopisch sichtbaren Veränderungen; histologisch: hochdifferenziertes verhornendes Plattenepithelkarzinom; die unmittelbar folgende Nachresektion histologisch: karzinomfrei)

c) 4 Monate p. Op. reizlos-glatte Stimmlippen. Geringe Verwachsung im vordersten Glottisbereich (aufnahmetechnisch bedingte Verschmälerung der linken Stimmlippe)



Abb. 45 a und b *Stimmlippenkarzinom rechts $T_{1a}N_0M_0$ und Leukoplakie Stimmlippe links (64 J., m.)*

a) Geringe Verdickung vordere rechte Stimmlippe und Leukoplakie beider Stimmlippen (mikrolaryngoskopische Exzision beidseits; histologisch: mäßig verhornendes Plattenepithelkarzinom rechts; Dysplasie Grad II links; unmittelbare mikrolaryngoskopische Nachresektion, histologisch: karzinomfrei)

b) 10 Monate p. Op. reizlos-glatte Stimmlippen mit geringer Verwachsung im vordersten Glottisbereich

RESIDUALKARZINOM NACH ENDOSKOPISCHER THERAPIE

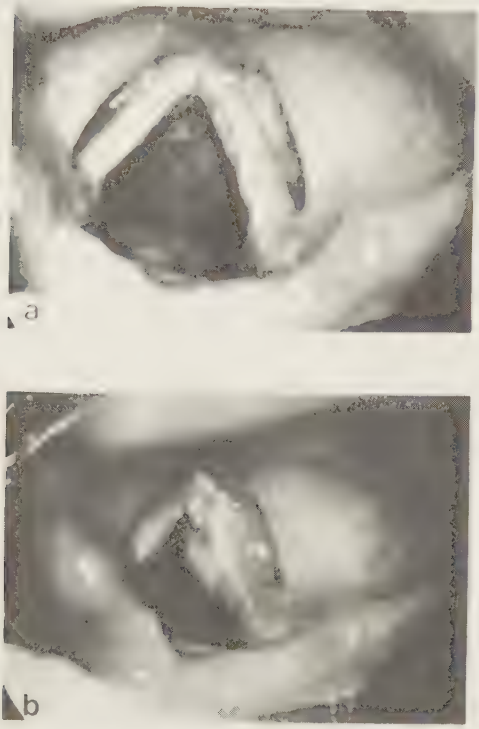

Abb. 46 a und b *Stimmlippenkarzinom rechts $T_2N_0M_0$ (37 J., w.)*

a) Reizlose rechte Stimmlippe mit Epitheldefekt (→) (lupenendoskopisch) 3 Wochen nach externer mikrolaryngoskopischer diagnostischer Exzision einer Leukoplakie ("histologisch: invasives Plattenepithelkarzinom") Unmittelbare mikrolaryngoskopische Nachresektion rechts (partielle Chordektomie); histologisch: Carcinoma in situ, im Gesunden entfernt

b) 4 Monate p. Op. deutliche Verdickung und Auftreibung der rechten Stimmlippe mit leukoplakischen Belägen (histologisch: exulceriertes, mäßig differenziertes stark verhornendes Plattenepithelkarzinom).

4. Analyse der posttherapeutischen "Tis- und T_0-Fälle" von 1973 bis 7/1978

Im Rahmen der posttherapeutischen, histomorphologischen Verlaufskontrolle wurden alle Fälle epikritisch ausgewertet, bei denen prätherapeutisch ein Carcinoma in situ (Tis) oder ein invasives Karzinom (T_1) bioptisch verifiziert war und in deren endoskopisch oder operativ gewonnenem Resektat jedoch kein Carcinoma in situ oder Karzinom mehr nachgewiesen werden konnte (posttherapeutisch: T_0); besondere Berücksichtigung fanden dabei bioptische Technik und endoskopische Untersuchungsmethode.

Prätherapeutische Diagnose: Carcinoma in situ

Von 58 mit der Hauptdiagnose eines laryngealen Carcinoma in situ zwischen 1973 und 7/1978 wurden sechs radiologisch, 10 operativ und 41 endoskopisch therapiert.
Da bei 27 Patienten nur eine einmalige kombiniert diagnostisch-therapeutische Endoskopie durchgeführt wurde, ist unter Einbeziehung der sechs Bestrahlungsfälle bei 33 Patienten keine Aussage über die posttherapeutische Histologie möglich.
Von den verbleibenden 25 Patienten mit einem prätherapeutisch diagnostizierten Carcinoma in situ konnte in 11 Fällen das operative und in 14 Fällen das endoskopisch entfernte Resektat histologisch aufgearbeitet und beurteilt werden. Bei den 14 endoskopisch behandelten Patienten folgte in 10 Fällen eine zweimalige und in 4 Fällen eine dreimalige Endoskopie, bis schließlich kein Carcinoma in situ mehr im Resektat vorhanden war.
In den 11 Operationspräparaten war achtmal kein Carcinoma in situ mehr nachweisbar (posttherapeutisch T_0) (vergl. Fall 5 und 8); allen acht Operationen ging eine mikrolaryngoskopische Abtragung des suspekten Herdes voraus. Bei den drei Patienten, in deren Operationspräparat noch Carcinoma in situ vorhanden war, bestand die prätherapeutische Diagnostik nur aus einer Knipsbiopsie.
Insgesamt wurde unter 25 posttherapeutisch beurteilbaren, endoskopisch oder operativ behandelten Carcinomata in situ des Larynx 23mal (88 %) kein Carcinoma in situ mehr im Resektat nachgewiesen (posttherapeutisch T_0).
Wie aus Tab. 18 hervorgeht, wurden die operativen Eingriffe zur Behandlung eines Carcinoma in situ mit posttherapeutischem T_0 vorwiegend zwischen 1973 und 1976 durchgeführt. 1977 und 1978 erfolgte nur selten wegen eines Carcinoma in situ eine Thyreotomie mit Chordektomie.

Prätherapeutische Diagnose: Invasives Karzinom (T_1)

Von 139 Patienten mit einem glottischen Karzinom des Stadiums T_1 wurden zwischen 1973 und 1978 36 Patienten bestrahlt, 91 operiert und 12 endoskopisch behandelt.
Da bei zwei Patienten nur eine kombinierte diagnostisch-therapeutische Mikrolaryngoskopie erfolgte, ist unter Einbeziehung der 36 bestrahlten Patienten insgesamt bei 38 Fällen keine Aussage über die posttherapeutische Histologie möglich.
Von den verbleibenden 101 Patienten mit glottischen T_1-Tumoren konnte 91mal nach Operation und 10mal nach Endoskopie das Resektionsmaterial histologisch ausgewertet werden (Tab. 18).
In 91 Operationspräparaten waren 10mal noch Carcinoma in situ-Anteile (posttherapeutisch Tis, Abb. 49, S. 94), 22mal kein Karzinom mehr nachweisbar (posttherapeutisch T_0, vergl. Fall 2 und 8, S. 102 und 104).
In den 10 endoskopisch gewonnenen Resektaten war fünfmal noch Carcinoma in situ und fünfmal kein Karzinom mehr vorhanden.
Insgesamt ließ sich bei 101, endoskopisch oder operativ behandelten, Patienten mit T_1-Tumoren der Glottis 15mal posttherapeutisch noch ein Carcinoma in situ und 27mal kein Tumor mehr nachweisen. Das bedeutet, bei jedem Vierten dieser Patientengruppe mit T_1-Tumor lag posttherapeutisch das Stadium T_0 vor, fast bei jedem zweiten Patienten (42 %) war kein invasives Karzinom mehr nach endoskopischer oder operativer Therapie vorhanden.
Allen Operationen mit einem posttherapeutischen T_0 (n = 30), wobei achtmal der Eingriff wegen eines Carcinoma in situ und 22mal wegen eines T_1-Tumors im Bereich der Stimmlippe erfolgte, ging eine Mikrolaryngoskopie mit Probeexstirpation (Herdexzision) voraus.
An dem Operationskrankengut von 1977 und 1978 wird die Abhängigkeit der posttherapeutischen Histologie von der prätherapeutischen Biopsietechnik besonders deutlich. Bei 23 Kehlkopfteilresektionen fanden sich nach vorangegangener Knipsbiopsie in allen Fällen (n = 12) Karzinomanteile im Resektionspräparat; demgegenüber war nach mikrolaryngoskopischer Abtragung (n = 11) nur noch einmal ein kleiner Karzinomrest, zweimal ein Carcinoma in situ und achtmal überhaupt kein Tumor mehr im operativ entfernten Gewebe vorhanden. Faßt man alle endoskopisch oder operativ behandelten Carcinoma in situ- und Karzinom-(T_1) Fälle der Jahre 1973 bis 1978 zusammen, bei denen eine posttherapeutische Aussage über die Histologie möglich war (n = 126), so zeigt sich, daß 49mal (39 %) posttherapeutisch kein Tumor mehr vorlag.

Präth. Diagnose / Postth. Diagnose	TIs		T_1	
	n = 41 73-76	n = 17 77-7/78	n = 103 73-76	n = 36 77-7/78
Therapie postth. D.				
Keine (27)	20	7	-	-
Endoskopie (26)				
T_0	6	8	1	4
T_{Is}	-	-	1	4
T_+	-	-	-	2
Operation (102)				
T_0	7	1	14	8
T_{Is}	(x) 2	1	8	2
T_+	-	-	46	13
Bestrahlung (42)	6	-	33	3

(x) präth. indir. PE

Tab. 18 Gegenüberstellung der prä- und posttherapeutischen Histologiediagnosen bei 58 Patienten mit einem laryngealen Carcinoma in situ (TiS) und 139 glottischen Karzinomen (T_1) unter Berücksichtigung der verschiedenen Therapiearten (1973 bis 1978)

KEHLKOPFTEILRESEKTION BEI $T_{1a}N_0M_0$

POSTTHERAPEUTISCHES TiS

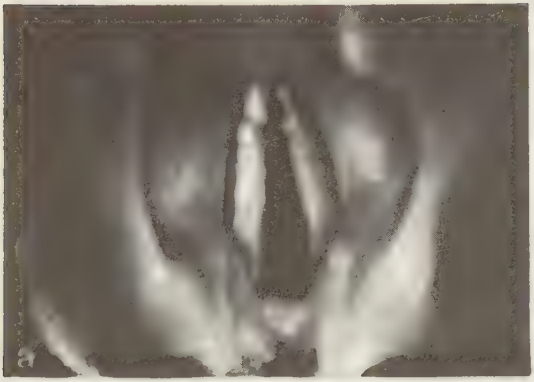

bb. 49 a - c Stimmlippenkarzinom links $T_{1a}N_0M_0$ (52 J., m.)

a) Hyperkeratotisches Papillom der gesamten linken Stimmlippe bis in die vordere Kommissur (3/1976 mikrolaryngoskopische Exzision; histologisch: Mikrokarzinom)

b) Glatte Stimmlippe links, weißlicher Schleim im Bereich der vorderen Stimmlippe rechts (4/1976 Laryngofissur mit bilateraler, partieller Chordektomie; histologisch (posttherapeutisch): Carcinoma in situ)

c) Reizlose narbige Verwachsungen im vorderen Glottisbereich 2 Jahre nach frontolateraler Teilresektion links

5. Zusammenfassung der Therapieergebnisse

-5.1. Therapie der Dysplasie

Von 1973 bis 7/1978 wurden wegen einer mittelgradigen Epitheldysplasie im Larynx drei Patienten mit Co 60 (5 - 6 000 rd) bestrahlt und sechs Patienten operativ mit einer Thyreotomie und Chordektomie behandelt. Anlaß für diese, vorwiegend 1973 und 1974 durchgeführte, "aggressive" Therapie bei Präkanzerosen war eine starke Rezidivneigung oder exzessive Ausdehnung der als Leukoplakie, Hyperkeratose oder Papillom imponierenden Präkanzerose.
In allen Bestrahlungsfällen sind posttherapeutisch ipsilateral, bei drei operierten Patienten ipsi- und kontralateral wieder Rezidive aufgetreten. 310 Patienten wurden wegen ihrer Epitheldysplasie nur endoskopisch behandelt; in 258 Fällen war eine einmalige Abtragung ausreichend. Unter 52 Patienten, bei denen mehrfache endoskopische Exzisionen notwendig wurden, waren acht Patienten, bei denen mehr als zweimal mikrolaryngoskopisch therapiert werden mußte. Es handelte sich vorwiegend um Papillomrezidive (Grad II) mit wechselnder Lokalisation.
Bei vier wegen einer Dysplasie endoskopisch behandelten Patienten (1973/1974) ist nach einem durchschnittlichen Intervall von 20 Monaten ipsilateral ein Karzinom entstanden, das durch einen funktionserhaltenden Eingriff behandelt werden konnte.

-5.2. Dysplasie als Vorerkrankung des Kehlkopfkarzinoms

Unter 372 Patienten mit Carcinoma in situ bzw. invasivem Karzinom hatten ca. 5 % eine Vorerkrankung in Form einer benignen oder präkanzerösen, endoskopisch oder operativ behandelten Proliferation im Larynx.
In über 60 % gingen der malignen Erkrankung eine Leukoplakie oder ein Papillom mit einer Dysplasie Grad II voraus. Im Durchschnitt dauerte es etwa 35 Monate bis sich in vier Fällen ein Carcinoma in situ und in 13 ein invasives Karzinom entwickelte. Bei 14 Patienten, deren Vorerkrankung mikrolaryngoskopisch behandelt wurde, kam es auf der homolateralen Kehlkopfseite zu maligner Entartung. Bei den drei operativ behandelten Patienten entwickelte sich der maligne Prozeß später auf der kontralateralen Seite.

-5.3. Therapie des Carcinoma in situ

Von 58 Patienten mit einem zwischen 1973 und 1978 diagnostizierten und therapierten Carcinoma in situ des Larynx wurden sechs Patienten - vorwiegend 1973 und 1974 - mit Co 60 (6 000 rd) bestrahlt.
Drei Patienten mußten wegen eines 6 bis 16 Monate nach Bestrahlungsabschluß aufgetretenen invasiven Karzinoms laryngektomiert werden, ein Patient ist tumorabhängig verstorben.
Seit 1975 wurde kein Patient mehr mit einem Carcinoma in situ im Larynx radiologisch therapiert.

Von den 11 mit Teilresektion behandelten Carcinomata in situ war achtmal nach vorangegangener mikrolaryngoskopischer Abtragung kein Carcinoma in situ mehr, bei den drei Patienten mit vorangegangener indirekter Laryngoskopie und Biopsie jedoch noch Carcinoma in situ im Operationspräparat nachweisbar.
Bei zwei Patienten wurde ein Carcinoma in situ-Rezidiv auf der kontralateralen Seite endoskopisch therapiert; sei 22 bzw. 28 Monaten besteht Rezidivfreiheit.
Ein Patient verstarb an einem Zweitkarzinom im Bereich des Gaumens, eine Patientin an tumorunabhängiger Ursache.

Unter den 41 endoskopisch zwischen 1973 und 1978 behandelten Patienten mit Carcinoma in situ im Larynx waren bereits zwei Patienten wegen eines Carcinoma in situ operativ und zwei wegen eines invasiven Karzinoms radiologisch vorbehandelt worden.
Bei 26 Patienten bestand die Behandlung aus einer einmaligen endoskopischen Resektion. Bei 12 Patienten waren mehrere mikrolaryngoskopische Sitzungen erforderlich bis schließlich im Resektat kein Carcinoma in situ mehr nachweisbar war.
Die in drei Fällen beobachteten Rezidiv-Carcinomata in situ wurden wiederum nur endoskopisch therapiert, e besteht seit 12 bis 31 Monaten Rezidivfreiheit. Einer der Patienten ist verstorben.

-5.4. Therapie der glottischen Karzinome ($T_{1a/b}$)

Von 1973 bis 7/1978 wurden 36 Patienten - Durchschnittsalter 67 Jahre - mit einem T_1-Tumor der Glottis, vorwiegend 1973 und 1974, mit 6 - 8 000 rd Co 60 bestrahlt; die prätherapeutische Diagnostik bestand vorwiegend aus einer Mikrolaryngoskopie mit Probeexstirpation (65 %).
Bei fast jedem zweiten Patienten wurde innerhalb von 1 bis 48 Monaten - Durchschnitt 10 Monate - ein Residual- bzw. Rezidivkarzinom diagnostiziert; auffällig hoch war der Anteil an verhornenden Plattenepithelkarzinomen in der "Rezidivgruppe" (68 %).
Lokalisation, zeitliches Intervall, Tumorstadium und histologischer Befund sprechen bei zwei Drittel der Patienten mit einem "Rezidiv" für das Vorliegen eines Residualkarzinoms.
Von den 36 bestrahlten Patienten mit einem glottischen T_1-Tumor sind neun, davon sieben an den Folgen des Primärtumors, verstorben.

Von 1973 bis 7/1978 wurden 91 Patienten - Durchschnittsalter 62 Jahre - wegen eines T_{1a}- (75) bzw. T_{1b}- (16) Stimmlippenkarzinoms operativ behandelt; bei zwei Drittel der Patienten bestand die prätherapeutische Diagnostik aus einer Biopsie, bei einem Drittel aus einer Probeexstirpation. Bei 19 Patienten wurde eine Thyreotomie mit Chordektomie und bei 72 eine Teilresektion nach Leroux-Robert durchgeführt.
Bei jedem vierten Patienten war kein Tumor mehr im Resektat nachweisbar (posttherapeutisch T_0), bei jedem Dritten kein invasives Karzinom mehr (maximal Carcinoma in situ, n = 10) vorhanden.

15mal erfolgte die Resektion nicht im Gesunden, weshalb eine großzügige Nachresektion, in drei Fällen sogar eine Laryngektomie, erforderlich wurde. Bei 70 % dieser Patienten war die Diagnosesicherung extern durch den Facharzt erfolgt.
Nur bei einem Patienten ist ein lokales Rezidiv aufgetreten; zweimal mußte wegen einer Spätmetastasierung am Hals eine Neck-dissection durchgeführt werden.

Bei sechs der neun verstorbenen Patienten war die Todesursache tumorunabhängig; einer erlag den Folgen der Halsmetastasierung, zwei einem Zweitkarzinom im Bereich der Bronchien.

1975 und 1976 wurde je ein Patient wegen eines Mikrokarzinoms im Bereich der Stimmlippen ausschließlich endoskopisch therapiert; bei beiden Patienten besteht Rezidivfreiheit.

Ebenfalls eine ausschließlich endolaryngeale,mikrochirurgische Behandlung von umschriebenen T_{1a}-Tumoren im Bereich der Stimmlippen erfolgte bei 10 Patienten im Zeitraum von Januar 1977 bis Juli 1978. Nur bei einer Patientin mußte vier Monate nach endoskopischer Behandlung wegen eines invasiven Karzinoms im Resektionsbereich eine Kehlkopfteilresektion durchgeführt werden.

Beim Vergleich des Krankenguts von 1973 bis 1976 und von 1977 bis 1978 wird die zunehmende Tendenz zur endoskopischen Behandlung des Carcinoma in situ und des umschriebenen T_1-Tumors der Glottis deutlich (Abb. 47 und 48).
Während von 1973 bis 1976 nur jeder fünfte Patient mit einem Carcinoma in situ oder einem T_1-Tumor endoskopisch therapiert wurde, erfolgte 1977 und 1978 bereits bei jedem zweiten Patienten nur eine endoskopische Resektion. Demgegenüber ist die Bestrahlungsbehandlung deutlich in den Hintergrund getreten; seit 1975 wurde kein Patient mehr mit einem Carcinoma in situ bestrahlt. Der Anteil an radiierten T_1-Tumoren beträgt in den letzten beiden Jahren nicht einmal mehr 10 %.

Das kombiniert rhino-laryngologische Vorgehen als adäquate Therapie und Krebsprophylaxe zugleich bei Präkanzerosen stellt in zunehmendem Maße auch für das Carcinoma in situ und den umschriebenen T_{1a}-Tumor die Therapie der Wahl dar.

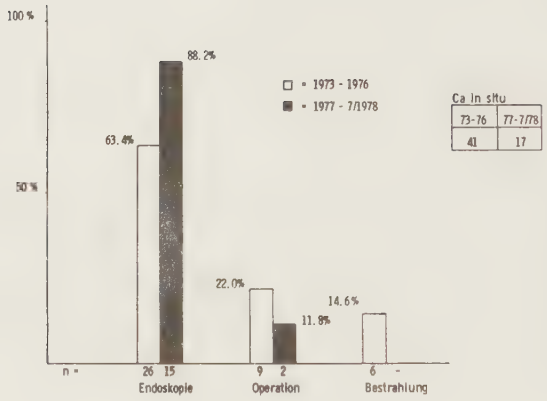

Abb. 47 *Prozentuale Verteilung verschiedener Therapieverfahren beim Carcinoma in situ des Larynx (n = 58), 1973 bis 1978*

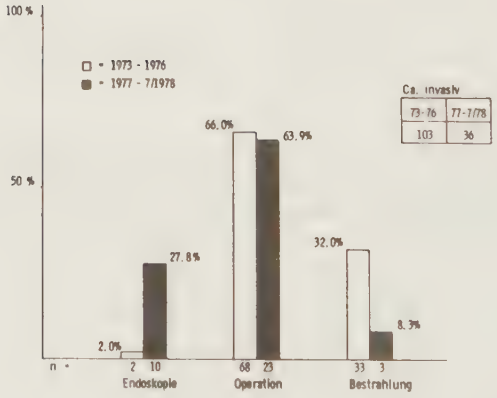

Abb. 48 *Prozentuale Verteilung verschiedener Therapieverfahren beim invasiven Larynxkarzinom ($T_{1a/b}$ n = 139), 1973 bis 7/1978*

(170) H.F. m. , 66 J. , Brauer

Raucher , Alkohol , NNH-Probleme

Seit 1968 rezidivierende Leukoplakie - Dysplasie Grad I / II - im vorderen Glottisbereich trotz mehrfacher operativer Eingriffe.

3/68

li Stbd. vord. Drittel
Leukoplakie
ind. PE
Kl II

3/68

li Stbd. vord. Drittel
Leukoplakie
ind. PE
chron.Entz. , Kl I

3/68

rechtes Stimmband
Leukoplakie
ind. PE
Kl I

3/68

li Stbd. --subgl.
Leukoplakie
ind. Abtr.
Kl II

7/68

beide Stimmbänder
Leukoplakie
L a r y n g o f i s s u r
Kl I Abtr.

6/71

li Stbd. vorne
Leukoplakie
MLE - Abtr.
Kl I

11/71

linkes Stimmband
Leukoplakie
L a r y n g o f i s s u r - Abtr.
Kl I

2/72

li Stbd. vord. Drittel
Leukoplakie , TU-Verd.
ind. PE
Histologie negativ

6/72

linkes Stimmband
Leukoplakie
T e i l r e s e k t i o n
Kl I

2/73

bd. Stbd. , li Tschbd.
Leukoplakie
MLE - PE's
Kl I

5/73

vordere Kommissur
Leukoplakie
MLE - PE's
Kl II

2/74

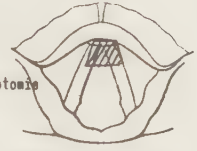

Nottracheotomie

vordere Kommissur
Rezidivverdacht
N a c h r e s e k t i o n
Strahlenfibrose

9/76

beide Stimmbänder
Leukoplakie
MLE - Abtr.
Kl II, Oedem
Zytologie : Pap II

A B K Ü R Z U N G E N

Stbd.	Stimmband
MLE	Mikrolaryngoskopie in Narkose
ind.	indirekte Spiegellaryngoskopie
PE	Knipsbiopsie
Abtrg.	Abtragung (Probeexstirpation="excisional biopsy")
KL I / II	Epithelhyperplasie Grad I/II n.Kleinsasser
schraffiert	Ausdehung der operativen Resektion

FALL 2

(290) M.J. m. , 69 J. , Maurer ,

Raucher , Alkohol , WNH-Probleme

EM KOPISCHE THERAPIE: CARCINOMA IN SITU

Vorerkrankung: D y s p l a s i e (rezidivierende Leukoplakie)

Verlauf: siehe Seite 1o2 (oben)

Abkürzungen: siehe Seite 1oe (Fall1)

5/72

beide Stimmbänder verdickt
Epiglottis vorgewölbt
MLE - Abtr.
Kl I

7/72

beide Stimmbänder
Leukoplakie
MLE - Abtr. bzw. PE
Kl I

9/72

beide Stimmbänder
Leukoplakie
MLE - Abtr.
Kl II

5/73

vord. li. Stbd., re. Stbd. Mitte
Leukoplakie
MLE - Abtr. , PE's
Reinkeoedem

1/74

li. Stbd. - hi. Komm. - re Stbd.
Leukoplakie
MLE - Abtr. , PE's
re Kl II, li Kl I

7/74

rechtes Stimmband
chron.hyperpl. Laryngitis
MLE - PE
Kl I

9/74

li Stbd. vorne-Mitte, re subgl.
Leukoplakie
MLE - Abtr.
Kl I

4/75

li Stbd. , re Stbd. -- subgl.
Leukoplakie
MLE - Abtr. , PE's
Kl II

6/75

beide Stimmbänder
Leukoplakie
LE - Abtr. li
Kl I

8/75

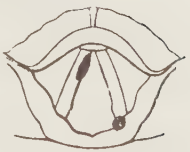

li Stbd. + re Ary Mitte
Leukoplakie
MLE - PE's
Kl I

12/75

linkes Stimmband
Leukoplakie
MLE - Abtr.
Kl II

3/76

li Stbd. - vord.Komm. - re Stbd.
Leukoplakie
MLE - Abtr.
Kl II

8/76

li Stbd. vord. Drittel
weißl. Warze
MLE - Abtr.
Kl II

7/77

re Stbd. Mitte - li Stbd.
Leukoplakie
MLE - Abtr.
Ca in situ

12/77

re Stbd. Mitte - subgl. , vord.Komm.
Leukoplakie
MLE - Abtr.
Kl II

Carcinoma in situ nach laryngealer Dysplasie (rezidivierende Leukoplakie) als Vorerkrankung

Fall 2 *J. M., m., 69 J., Maurer, Raucher*

In den Monaten Mai, Juli und September 1972 wurden Leukoplakierezidive im Bereich beider Stimmlippen vorne und Mitte mikrolaryngoskopisch abgetragen. Es folgten weitere mikrolaryngoskopische Exzisionsbehandlungen, insgesamt 10, von Mai 1973 bis August 1976. Histologisch handelte es sich jeweils um Epithelhyperplasie Grad I und II.
Im Juli 1977 mußten erneut multiple Leukoplakieherde im Bereich der rechten Stimmlippe und des rechten Taschenbandes vorne sowie in der vorderen Kommissur exzidiert werden; histologisch handelte es sich jedoch bereits um ein Carcinoma in situ, weshalb eine mikrolaryngoskopische Nachresektion erfolgte. Dabei konnte histologisch maximal eine Epitheldysplasie Grad II diagnostiziert werden. Bis zum Juli 1978 ist weder ein Carcinoma in situ-Rezidiv aufgetreten noch ein Übergang in ein invasives Karzinom beobachtet worden.

Fall 3 *H. W. (667), m., 52 J., Baggerführer, Betonwerkarbeiter, Raucher*

Im Juni 1972 wurde im Bereich der rechten Stimmlippe, übergreifend auf den subglottischen Abhang, eine Leukoplakie, Dysplasie Grad II, mikrolaryngoskopisch entfernt, bei der anschließend durchgeführten Kehlkopfteilresektion rechts ließ sich ebenfalls nur eine Epitheldysplasie Grad II nachweisen.
20 Monate später (8/1974) tritt auf der kontralateralen Stimmlippenseite links eine Leukoplakie mit Dysplasie Grad II auf; die Behandlung bestand in einer mikrolaryngoskopischen Dekortikation der linken Stimmlippe.
14 Monate später, im Dezember 1975, wird ein Leukoplakierezidiv im Bereich der linken Stimmlippe diagnostiziert, wiederum erfolgt eine mikrolaryngoskopische Abtragung, jetzt handelt es sich jedoch histologisch bereits um ein Carcinoma in situ. Der Patient ist seit über zweieinhalb Jahren rezidivfrei.

Endoskopische Therapie des Carcinoma in situ
Vorerkrankung: Dysplasie bzw. Carcinoma in situ

Fall 4 O. Sch. (656), m., 61 J., Schlosser, Raucher

Bereits 1967 wurde bei dem Patienten im Bereich der rechten Stimmlippe eine Leukoplakie mit Dysplasie Grad II diagnostiziert und durch eine Chordektomie rechts therapiert.
Im Februar, Juli und Dezember 1973 erfolgten mikrolaryngoskopische Probeexzisionen im Resektionsbereich, 26 Monate nach der letzten mikrolaryngoskopischen Behandlung trat an der kontralateralen Seite im Bereich der vorderen linken Stimmlippe eine Leukoplakie auf, die mikrolaryngoskopisch exzidiert wurde; histologisch handelte es sich um ein Carcinoma in situ.
Der Patient ist seit der endoskopischen Carcinoma in situ-Behandlung rezidivfrei.

Fall 5 J. Sch. (669), m., 67 J., Bauarbeiter, Raucher

1967 wurde wegen einer Leukoplakie Dysplasie Grad II im mittleren hinteren Stimmlippenbereich links eine Chordektomie in Lokalanästhesie durchgeführt.
Im Dezember 1975 wurden anläßlich einer Krebsvorsorgeuntersuchung in unserer Klinik leukoplakische Veränderungen im Bereich beider Stimmlippen festgestellt.
Das anschließend mikrolaryngoskopisch exzidierte Gewebe entsprach histologisch bereits einem Carcinoma in situ im Bereich der rechten Stimmlippe, weshalb eine Kehlkopfteilresektion rechts in Lokalanästhesie erfolgte. Dabei konnte kein Carcinoma in situ mehr nachgewiesen werden (posttherapeutisches T_0).
Im März 1976 wurde ein umschriebenes Leukoplakierezidiv im linken Stimmlippenbereich hinten lupenendoskopisch exzidiert, das histologisch einem Carcinoma in situ entsprach. Der Patient ist seit über zwei Jahren rezidivfrei.

Fall 6 H. V. (425), m., 50 J., Landwirt, Schied, Raucher

Im Februar 1971 wird eine bilaterale präkanzeröse Leukoplakie im Bereich der vorderen Glottis mikrolaryngoskopisch abgetragen. 35 Monate später (1/1974) werden im vorderen Glottisbereich hyperplastische Veränderungen mikrolaryngoskopisch exzidiert, die histologisch ein Carcinoma in situ ergaben. 11/1974 wurde im hinteren Stimmlippenbereich links eine Epithelhyperplasie Grad II entfernt.
1/1976, also zwei Jahre nach endoskopischer Abtragung eines Carcinoma in situ im vorderen Glottisbereich, werden jetzt bilateral im hinteren Glottisbereich pachydermische Veränderungen mikrolaryngoskopisch exzidiert, die histologisch einem Carcinoma in situ entsprechen. Der Patient ist seit über eineinhalb Jahren rezidivfrei.

Endoskopische Therapie des Carcinoma in situ

Vorerkrankung: Dysplasie, Zustand nach Bestrahlung bzw. Operation eines glottischen Karzinoms (T_{1a})

Fall 7 A. D. (90), m., 60 J., Schlosser, Exraucher

Im November 1970 wurde eine Leukoplakie im vorderen Stimmlippenbereich links mikrolaryngoskopisch abgetragen, histologisch handelte es sich um eine Epitheldysplasie Grad II nach Kleinsasser. 24 bzw. 28 Monate später erneute Exzision umschriebener Rezidivleukoplakien (Grad II).

Im November 1974 ergeben Biopsien aus einer bilateralen Leukoplakie der vorderen Glottisregion rechts ein Mikrokarzinom.

Therapie: Bestrahlung mit Co 60 - 5 000 rd.

7 Monate später wird im Bereich der vorderen linken Stimmlippe eine Rezidivleukoplakie abgetragen, die histologisch einem Carcinoma in situ entspricht.

9/1976 erneute mikrolaryngoskopische Exzision einer präkanzerösen Leukoplakie der linken vorderen Stimmlippe.

Juni 1977 Exzision von hyperplastischem Gewebe aus der Interaryregion und einer Leukoplakie der rechten Stimmlippe im mittleren und hinteren Bereich, wo sich histologisch bereits ein Carcinoma in situ nachweisen läßt. Bisher besteht Rezidivfreiheit.

Fall 8 Th. G (135), w., 64 J., Landwirtin, Nichtraucherin

1971 wurde bei der Patientin extern im hinteren Drittel der rechten Stimmlippe histologisch eine Pachydermie (Grad I) diagnostiziert.

Zwei Jahre später wird wiederum extern aus dem Bereich der rechten Stimmlippe eine Biopsie entnommen, die histologisch ein verhornendes Plattenepithelkarzinom ergibt. Im Juni 1973 Thyreotomie mit Chordektomie rechts; im Resektionsmaterial kein Carcinoma in situ mehr vorhanden (posttherapeutisches T_0).

Drei Jahre später, 7/1976, wird eine Leukoplakie im Bereich der linken Stimmlippe lupenendoskopisch abgetragen, histologisch handelte es sich bereits um ein Carcinoma in situ.

Bei der anschließend durchgeführten mikrolaryngoskopischen Dekortikation liegt histologisch nur noch eine Epitheldysplasie Grad II. Seit zwei Jahren ist die Patientin rezidivfrei.

V. Diskussion

1. Alters- und Geschlechtsverteilung des Kehlkopfkarzinoms

Weitgehende Übereinstimmung besteht im internationalen Schrifttum darüber, daß der Altersgipfel für die Kehlkopfkarzinome zwischen dem 50. und 70. Lebensjahr liegt. [1]
Wir errechneten für die Carcinomata in situ und invasiven Karzinome einen Altersgipfel zwischen dem 60. und 70. Lebensjahr, die Dysplasien traten bevorzugt im fünften Dezennium auf.
SEIFERTH und GLANZ (1971) errechneten für die Dysplasie Grad II einen Altersdurchschnitt von 45 Jahren, für das Carcinoma in situ von 55 und für das invasive Karzinom von 60 Jahren.

Das Verhältnis von Mann und Frau schwankt in der Weltliteratur zwischen 20 : 1 und 5 : 1. In den meisten internationalen Mitteilungen schwankt der prozentuale Anteil der Frauen beim Kehlkopfkarzinom zwischen 3 und 5 % [2] bzw. 5 bis 10 % [3].
Wir fanden unter 341 Kehlkopfkarzinompatienten nur 12 Frauen; das entspricht einem Anteil von 3,5 %. BLÜMLEIN (1955) errechnete für das Krankengut der Erlanger HNO-Klinik von 1925 bis 1954 einen Anteil von 5 % Frauen. Eine plausible Erklärung für den leichten Rückgang der weiblichen Kehlkopfkarzinomträger gibt es derzeit nicht, man hätte eher eine leichte Zunahme erwartet, da immer mehr Frauen Zigarettenraucherinnen sind. Möglicherweise wird sich eine Verschiebung erst in den nächsten Jahrzehnten abzeichnen. WYNDER (1975) konnte für New York eine deutliche Zunahme der Kehlkopfkarzinome bei den Frauen in den letzten 25 Jahren nachweisen. Während 1956 das Verhältnis Mann zu Frau noch 15 : 1 betrug, konnte er für die Jahre 1970 bis 1973 ein Verhältnis von 4,6 : 1 errechnen. Ähnliche Beobachtungen machte JUSAWALLA (1973) in Bombay, wo das Verhältnis Mann zu Frau bei Kehlkopfkarzinomen 5,8 : 1 beträgt.
Bemerkenswert an unserem Krankengut ist die Tatsache, daß das Verhältnis von Mann zu Frau in der Dysplasiegruppe 6 : 1 ist, der Anteil der Frauen beträgt also bereits 14 %. Es wäre durchaus denkbar, daß in 10 bis 20 Jahren in der Bundesrepublik sich ähnliche Tendenzen abzeichnen wie in USA in den letzten Jahren.

1 *ATKINSON (1975), BREMOND et al. (1975), HIRANANDANI (1974), IWAMOTO (1975), JAKOBI et al. (1977), LEDERMAN (1970), LEICHER (1935), MARTENSSON (1975), SCHWAB et al. (1975), SUGAR (1970), WYNDER (1975), ZECHNER (1971).*

2 *ATKINSON (1975), BOCKMÜHL (1967), BREMOND (1975), KRAJINA (1975), LEICHER (1935), MAHN (1977), MARTENSSON (1975).*

3 *HIRANANDANI (1974), IWAMOTO (1975), LEDERMAN (1970), SCHWAB (1975), ZECHNER (1971).*

2. Ätiologie

Nach Erhebungen der WHO sollen 70 % aller Krebserkrankungen exogen verursacht oder mitverursacht sein (WINTER 1967).
Eine Reihe von Fakten sprechen dafür, daß der Kehlkopfkrebs überwiegend exogen bedingt ist (K. H. BAUER 1963 [1], BLÖMLEIN 1955 [2], DOERR et al 1969 [3], LEICHER 1978 [4], WIGAND 1977 [5]).
Ein gehäuftes Vorkommen bei Männern und Rauchern zwischen dem 50. und 70. Lebensjahr ist ein Indiz für diese statistisch untermauerte Hypothese.
Analog dem Lungenkrebs wird in den letzten Jahrzehnten in verschiedenen Ländern eine Zunahme des Kehlkopfkrebses beobachtet (BOCKMOHL et al. 1972, IWAMOTO 1975, JAKOBI et al. 1977, JUSAWALLA 1973, KRAJINA 1975, MARTENSSON 1975, WYNDER 1975, ZECHNER 1971).
Auch am Krankengut der Erlanger HNO-Klinik läßt sich innerhalb der letzten 50 Jahre ein Anstieg der Erkrankungshäufigkeit an Kehlkopfkarzinomen nachweisen (BLÖMLEIN 1955, STEINER 1976).
Für das Entstehen des Kehlkopfkrebses ist ein Zusammenwirken mehrerer krebsfördernder Faktoren im Sinne einer Synkarzinogenese wahrscheinlich. Zu den möglichen Kausalfaktoren werden das Inhalieren von Zigarettenrauch, erhöhter Alkoholkonsum, ein chronischer, absteigender Infekt der oberen Luftwege und eine berufliche Exposition gegenüber Hitze, Staub, chemischen Dämpfen oder Reizgasen gerechnet.

1 *K. H. BAUER (1963): In der Regel sei der unmittelbare Kontakt des Karzinogens mit der Schleimhaut für die Entstehung einer bösartigen Geschwulst entscheidend.*

2 *BLÖMLEIN (1955): Der Krebs des Kehlkopfes stelle das Musterbeispiel eines Reizkrebses im klassischen Sinne der Lehre VIRCHOWS dar; einer wirksamen Prophylaxe müsse die Erkennung krebserzeugender Ursachen vorangehen.*

3 *DOERR et al. (1969): Das Material, das für die Bedeutung gewisser exogener Momente bei der Entstehung des Kehlkopfkrebses spreche, sei reichhaltig. Der Geschlechtsunterschied in der Häufigkeit des Kehlkopfkrebses deute schon lange - analog dem Lungenkrebs - darauf hin, daß gewisse, in der Hauptsache das männliche Geschlecht betreffende, exogene Noxen an der Entstehung des Kehlkopfkrebses beteiligt sind.*

4 *LEICHER (1978): Beim Menschen sei die Entstehung eines Malignoms in einem bestimmten Organ auf rein physikalischem Wege durch direkten Kontakt des Karzinogens, z. B. mit der Schleimhaut des Kehlkopfes, genügend zu erklären.*

5 *WIGAND (1977): Der Kehlkopfkrebs sei ein Plattenepithelkarzinom der Kehlkopfschleimhaut, dessen Wuchs an Prädilektionsstellen und dessen Häufung bei Personen mit langjährigem Tabak- und Alkoholkonsum für eine Förderung der Krebsentstehung durch exogene Noxen spreche. Als Co-Faktoren kommen berufliche Exposition gegen Inhalationsnoxen sowie die chronische, absteigende Sinu-Laryngitis in Betracht.*

-2.1. Rauchen

Erste Hinweise im Schrifttum auf den ätiologischen Zusammenhang zwischen Tabakrauch und Kehlkopfkrebs stammen aus Südamerika, dem Ursprungsland der Zigarette (PEREZ und SEGUI 1911) [1].
Aus den ersten Berichten über die Ergebnisse umfangreicher epidemiologisch-ätiologischer Studien über Kehlkopfkrebs in USA (WYNDER 1950/1953) geht hervor, daß die Wahrscheinlichkeit, ein Kehlkopfkarzinom zu erwerben deutlich mit dem Tabakverbrauch zunehme.
Vor über 20 Jahren legte BLÜMLEIN (1955) die erste umfangreiche, ätiologisch ausgerichtete Krankengutanalyse aus unserer Klinik vor; sie basierte auf einer seit 1948 konsequent erhobenen Raucher- und Berufsanamnese bei 241 Männern mit Kehlkopfkarzinom. Er fand heraus, daß nur 0,8 % der Kehlkopfkarzinomträger Nichtraucher waren und daß 95,5 % als starke Raucher eingestuft waren. BIRNMEYER (1961) führte - ebenfalls an der Erlanger HNO-Klinik - wichtige Untersuchungen über die Pathogenese des Kehlkopfkarzinoms durch; seine klinischen Inhalationsexperimente zielten auf eine Klärung des Kausalzusammenhangs von Rauchen und Topographie sowie Grad der Epithelschädigung des Endolarynx ab. Die klinische Beobachtung, daß der vordere Glottisbereich eine Prädilektionsstelle für die Entstehung von Kehlkopfkarzinomen darstellt, konnte durch das Sichtbarmachen der Ablagerungen von in der Einatmungsluft mitgeführter, schadstoffimitierender Partikel in dieser Region bestätigt werden.
Die Analyse zahlreicher, in den letzten 10 Jahren durchgeführter statistischer und tierexperimenteller Untersuchungen spricht dafür, daß Rauchen im Bereich der Atemwege Krebs erzeugen kann.
WYNDER unterstreicht in einer neueren Publikation (1975) erneut die Bedeutung des Rauchens als Hauptrisikofaktor für das Kehlkopfkarzinom. Während er bei seinen Untersuchungen in den 50er Jahren ein Verhältnis von Mann zu Frau mit 15 : 1 für das Kehlkopfkarzinom errechnete, ergab eine Analyse Anfang der 70er Jahre in New York, Los Angeles und Houston eine Verschiebung der Proportion Mann zu Frau auf 5 : 1; er führt das auf die zunehmende Verbreitung der Rauchgewohnheit bei Frauen zurück.

1 *Die Autoren berichten von 75 Kehlkopfkrebsfällen, darunter waren 15 Frauen; alle seien starke Raucher gewesen. BLÜMLEIN (1955), der dieses Literaturzitat dem Handbuch von KAHLER entnommen hat, bemerkt dazu, daß die Situation in Europa um 1950 mit der in Südamerika um 1900 vergleichbar sei.*

Ähnliche Beobachtungen machte JUSAWALLA (1968) in Bombay (Mann zu Frau 5,8 : 1).
Der ursächliche Zusammenhang von Rauchen und Kehlkopfkrebs wurde eindrucksvoll 1974 in Toronto durch eine Reihe internationaler epidemiologischer Beiträge dokumentiert [1].

Tierexperimentell konnte von zwei Forschergruppen (DONTENWILL[2] - BRD (1973) und HOMBURGER[3] - USA (1975)) unabhängig voneinander am syrischen Hamster der kanzerogene Effekt chronischer Zigarettenrauchinhalation demonstriert werden; in Abhängigkeit von Dosis und Expositionsdauer ließen sich Präkanzerosen und Karzinome im Larynx erzeugen, die in ihrer Morphologie und Lokalisation den laryngealen Veränderungen beim Menschen entsprachen.
Mehr als die statistischen Analysen von an Kehlkopfkrebs erkrankten Menschen, die einen hohen Prozentsatz an Rauchern aufzeigen, und das Fazit tierexperimenteller Untersuchungen, die in eindrucksvoller Weise Aufschluß geben über die Möglichkeit einer Krebsinduktion im Kehlkopf durch Zigarettenrauch, müßten die von AUERBACH gewonnenen, alarmierenden Erkenntnisse auch die Kritiker gegenüber der kanzerogenen Potenz des Rauchens überzeugen.

1 *Centennial Conference on Laryngeal Cancer, Toronto, Ontarco Kanada (27. 05. 1974): HIRANANDANI, IWAMOTO, KRAJINA, MARTENSSON und WYNDER u. a. (1975).*

2 *Die von DONTENWILL und seiner Arbeitsgruppe durchgeführten zahlreichen tierexperimentellen Untersuchungen dienten im wesentlichen einer Testung der kanzerogenen Potenz verschiedener Zigarettenarten; über die Ergebnisse liegen eine Reihe von Publikationen vor, die zum großen Teil in der Arbeit von 1973 zitiert sind.*

3 *HOMBURGER (1975): Aus dieser und anderen Arbeiten der Forschergruppe geht hervor, daß sie in 40 % ernste, epitheliale Kehlkopfveränderungen nachweisen konnten, die von denen des menschlichen Raucherlarynx nicht zu unterscheiden seien. Nach einer durchschnittlichen Exposition von 75 Wochen habe man in 20 % Carcinomata in situ erzeugen können; in den Kontrollgruppen seien keine Krebsfälle beobachtet worden; man habe stets Zeichen einer chronischen Laryngitis gesehen. Die Autoren weisen darauf hin, daß bestimmte Stämme gezüchtet worden seien, die fünfmal häufiger als andere an Krebs erkrankten.*
Die Autoren folgern aus ihren tierexperimentellen Untersuchungsergebnissen, daß Zigarettenrauch einer der Gründe für die Entstehung von Kehlkopfkrebs sei, andere Faktoren wie die Heredität würden die Empfänglichkeit des Hamsterlarynx für Zigarettenrauch nur modifizieren.

AUERBACH und Mitarbeiter (1970) führten an einem Sektionsgut von 942 Männern histomorphologische Analysen der Larynxschleimhaut unter Berücksichtigung der Rauchgewohnheiten und der Berufsanamnese durch.[1] Sie fanden in 16,3 % Carcinomata in situ und in 0,8 % mikroinvasive Karzinome, vorwiegend im Bereich der Stimmlippen, und nur bei Rauchern, wobei eine Korrelation mit dem Zigarettenkonsum nachgewiesen werden konnte.

Unsere Ergebnisse bezüglich der Häufigkeit von Rauchern und Nichtrauchern bei Kehlkopfkarzinomträgern stimmen im wesentlichen mit den oben dargestellten Mitteilungen im Schrifttum überein. Von 341 Kehlkopfkarzinomträgern waren 96.5 % Männer und Raucher. Unter den männlichen Patienten mit Dysplasien liegt der Anteil an Rauchern mit 86.3 % etwas niedriger. Von den 12 Frauen mit einem Kehlkopfkarzinom rauchte nur jede dritte (Ergebnisse S. 28).

1 *AUERBACH et al. (1970): Keiner der 942 obduzierten Männer im Alter von 21 bis 95 Jahren ist an Kehlkopfkrebs verstorben. Bei allen 519 Rauchern wurden atypische Zellkerne nachgewiesen (100 %). Demgegenüber fanden sich in der Larynxschleimhaut der Nichtraucher nur in 25 % atypische Zellkerne. Dabei ist zu berücksichtigen, daß alle, die fünf Jahre lang vor ihrem Tod nicht mehr geraucht hatten, als Exraucher definiert und in die Gruppe der Nichtraucher eingereiht wurden. Eine eindeutige Korrelation zwischen Häufigkeit und Schweregrad der laryngealen Veränderung und Art und Menge des inhalierten Rauchs konnte aufgezeigt werden. Epitheldysplasien wurden häufiger bei Zigarettenrauchern als bei Zigarren- oder Pfeiferauchern beobachtet. Ebenso zeigten Exraucher deutlich weniger Veränderungen als diejenigen, die bis zu ihrem Ableben geraucht hatten.*
In die Gruppe derer, die durchschnittlich 20 Zigaretten am Tag geraucht hatten, wurde in 10,4 % ein Carcinoma in situ gefunden. Bei einem durchschnittlichen Konsum von 20 bis 40 Zigaretten täglich lag die Quote der Carcinomata in situ mit 15,8 % bereits deutlich höher, es konnten in dieser Gruppe die ersten invasiven Karzinome mit 0,6 % nachgewiesen werden. Bei exzessivem Rauchgenuß (über 40 Zigaretten pro Tag) lag in 18,4 % bereits ein präinvasives und in 1,1 % ein invasives Karzinom im Larynx vor.
Bei den Zigarren- und Pfeifenrauchern wurden insgesamt 3,2 % Carcinomata in situ beschrieben.
Weiterhin beobachteten die Autoren in drei Fällen ein Bronchialkarzinom und bei einem Tonsillenkarzinom mit Lungenmetastasen im Kehlkopf des Patienten simultan zwei kleine Karzinome im Stimmlippen- und Taschenfaltenbereich.
Bei allen invasiven Karzinomen im Larynx fanden die Autoren immer auch simultan ein Carcinoma in situ.

Der krebsfördernde Einfluß des Rauchens soll noch durch einige Beobachtungen aus der posttherapeutischen Verlaufskontrolle von Patienten mit laryngealen Präkanzerosen und Karzinomen und durch Erfahrungen, die im Zusammenhang mit den von uns durchgeführten Reihenuntersuchungen bisher gesammelt werden konnten, unterstrichen werden.
Die Entwicklung von Krebs als Erst- oder Folgeerkrankung ("Rezidiv") bei unseren Patienten mit vorbehandelten Dysplasien (vergl. Kap. "Vorerkrankungen", S. 70) oder Karzinomen im Larynx (vergl. Kap. "Therapie", S. 172) muß überwiegend mit einem Fortbestehen der Rauchgewohnheiten in Zusammenhang gebracht werden.
Unter 83 erwachsenen Papillomen sahen wir innerhalb der letzten 15 Jahre in fast 20 %, ausschließlich bei Männern und starken Rauchern, eine maligne Entartung (ZUR HAUSEN et al. 1976).
Demgegenüber konnte der positive Effekt einer konsequenten Rauchabstinenz bei schon erheblich dysplastisch veränderter, nur endoskopisch behandelter Schleimhaut des Endolarynx durch eine endoskopisch-histomorphologische Verlaufskontrolle gezeigt werden (vergl. "Endoskopische Therapie", S. 76, STEINER, PESCH 1977).
Ähnliche Beobachtungen machte WALLNER bereits 1954 bei stark rauchenden Patienten mit laryngealen Präkanzerosen und chronischen Entzündungen; nach Einstellen des Rauchens verschwand ein Großteil entzündlich-hyperplastischer und leukoplakischer Veränderungen im Kehlkopf. Die Rückbildungsfähigkeit dysplastisch veränderter Schleimhaut bei Wegfall der exogenen Noxe ist im Schrifttum durch zahlreiche Fallbeispiele belegt (Literaturzusammenstellung bei WALLNER 1954 und KÖHN 1959).

-2.2. Alkohol

Im Schrifttum über den Zusammenhang von Alkoholabusus und Krebs im Kopf- und Halsbereich wird einhellig die Auffassung vertreten, daß übermäßiger Rauch- und Alkoholgenuß aufgrund einer synergistisch potenzierenden Wirkung das Risiko für Krebserkrankungen im Kopf- und Halsbereich wesentlich erhöhe (FELDMAN und HAZAN 1975, KISSIN et al. 1973, LOWENFELS 1974, LOWRY 1975, STASZEWSKI 1974, WYNDER 1975). Die Autoren konnten anhand von Doppelblindstudien und Krankengutanalysen statistisch belegen, daß übermäßiger Alkoholgenuß allein keine karzinogene Wirkung auf die Schleimhäute der oberen Luft- und Speisewege habe.

Exzessiver Alkoholgenuß würde jedoch bei Rauchern in hohem Maße ein Risiko für eine Krebserkrankung im oberen Verdauungstrakt darstellen. Wir können dies anhand unseres Krankenguts für die Rachentumoren bestätigen (STEINER et al. 1978). Bei der Entstehung der Larynxkarzinome, zumindest der glottischen, scheint der Alkohol eine untergeordnete Rolle zu spielen, hier überwiegt eindeutig der krebsfördernde Effekt des Rauchens. LOWRY (1975) und WYNDER (1975) heben jedoch hervor, daß bei der Entstehung der supraglottischen Karzinome möglicherweise der Alkohol eine ähnliche Rolle spiele wie bei den Rachentumoren. ATKINSON weist 1975 auf den krebsfördernden Einfluß von Rauchen und Alkohol im Larynx hin.
Die Exploration unserer Krebskranken hat in Obereinstimmung mit dem Ergebnissen der zitierten Autoren ergeben, daß nur bei den Patienten mit malignen Prozessen im supraglottischen Bereich, insbesondere, wenn sie auf dem Boden einer chronisch-hyperplastischen Laryngitis entstanden sind, übermäßiger Alkoholgenuß in der Anamnese relativ häufig eruierbar ist. Wir haben bei ausgesuchten Berufsgruppen, die durch eine vermehrte Exposition gegenüber Staub und Hitze gekennzeichnet sind, festgestellt, daß fast jeder Zweite mehr als 80 g Alkohol täglich trinkt. Es wurde bewußt auf eine detailierte statistische Analyse der Trinkgewohnheiten im Gesamtkollektiv verzichtet, da im Rahmen der Retrospektivauswertung die Aufzeichnungen im Krankenblatt aus den Jahren 1973 und 1974 oft unzureichend sind. Bei der Diskussion der beruflichen Exposition konnte auf die Ergebnisse einer gezielten Befragung bei 138 Patienten näher eingegangen werden. Es ist jedoch schon hier zu bedenken, daß auch bei gezielter und geschickter Befragung der Patienten der Wahrheit nahekommende Angaben schwierig zu erhalten sind. Ober den wirklichen Alkoholkonsum wird man häufig erst durch die Angehörigen aufgeklärt.
Der Pathomechanismus der Schleimhautschädigung im oberen Verdauungstrakt ist noch unklar; als Ursachen werden Fehl- und Mangelernährung (LOWENFELS 1974) und ein Vitamin-B-Mangel (WYNDER 1975) ebenso diskutiert wie eine mögliche direkte toxische Schädigung durch hochprozentigen Alkohol.

-2.3. Entzündung der oberen Luftwege

Die pathogenetische Bedeutung einer behinderten Nasenatmung und chronischer Entzündungsherde im Bereich der Nase, der Nasennebenhöhlen, des Nasenrachens und der Tonsillen für entzündliche Erkrankungen im Kehlkopf ist anerkannt. Häufig spielen noch exogene Einflüsse wie das Inhalieren von Zigarettenrauch, Staub und Hitze eine ursächliche Rolle, die den Obergang in eine chronische Verlaufsform begünstigen.
Die chronische Entzündung im Kehlkopf, insbesondere in Form der chronisch-hyperplastischen Laryngitis gilt weithin als Wegbereiter des Karzinoms (BOCKMÜHL 1972, GLANZ und KLEINSASSER 1976, HAAS 1977, JACKSON 1923 [1], KLEINSASSER 1976, KRAJINA 1975).
Histomorphologische Analysen von Larynxresektionspräparaten haben den Nachweis simultanen Vorkommens von Entzündungen, Dysplasien und Karzinomen im Larynx erbracht (GLANZ und KLEINSASSER 1976, PESCH, STEINER und MAAK 1976). Bei laryngealen Präkanzerosen lassen sich ebenfalls histologisch fast immer Entzündungszeichen in unterschiedlicher Ausprägung nachweisen (DUCHON 1972, HOMMERICH 1971, MÜNZEL und MEISTER 1976).
Dennoch wird, wie aus dem Schrifttum ersichtlich, bei Patienten mit Präkanzerosen oder manifesten Karzinomen dem mitverursachenden chronischen Infekt im Bereich der oberen Luftwege nicht genügend Beachtung bei der Konzeption prophylaktisch und therapeutischer Maßnahmen geschenkt.
Selten wird bei einem Patienten mit Kehlkopfkrebs, bei dem eine Teilresektion oder eine Bestrahlungsbehandlung geplant ist, eine Röntgenaufnahme der Nasennebenhöhlen angefertigt; auch wir haben erst in den letzten fünf Jahren systematisch mit der Fahndung nach chronischen Entzündungsherden und deren konsequenter Behandlung als flankierende Maßnahme der onkologischen, chirurgisch-radiologischen Therapie begonnen. In unserem Krankengut fanden wir bei 299 Patienten mit Dysplasien und Karzinomen im Larynx in 59 % einen pathologischen Befund im Bereich der Kieferhöhle, der eine weitere Klärung und Behandlung erforderlich machte. Insgesamt ergab sich bei 524 Patienten mit laryngealen Dysplasien und Karzinomen in 75 % ein behandlungsbedürftiger Befund im Bereich der Nase, der Nasennebenhöhlen, des Nasenrachens oder der Tonsillen.

1 *JACKSON (1923): "I have long been impressed with the possibility of cancer being due to infection".*

Die posttherapeutische Verlaufsbeobachtung unserer Patienten mit chronisch-hyperplastischen Laryngitiden und histologisch nachgewiesenem multilokulärem Carcinoma in situ konnte eindrucksvoll den positiven Effekt des kombiniert rhino-laryngologischen Vorgehens mit konsequenter Eliminierung kanzerogener Noxen aufzeigen (STEINER, PESCH 1977, vergl. Ergebnisse, S. 76, Abb. 40, 41).

-2.4. Exposition am Arbeitsplatz

Bei dem Versuch, eine Antwort auf die schwierige Frage des Kausalzusammenhangs von Beruf und Krebs im Kehlkopfbereich zu geben, muß eine Abgrenzung zwischen den unspezifischen Noxen wie Hitze und Staub und den anerkannten oder vermuteten Karzinogenen erfolgen.
Hitze und Staub sind per se keine Karzinogene. Je nach Dauer und Intensität der Exposition können sie in Abhängigkeit vom individuellen Reaktionsvermögen der Schleimhaut zu einer passageren oder permanenten Irritation derselben führen. Bei Fortbestehen der inhalativen Schadstoffeinwirkung besteht die Gefahr, daß sich ein chronischer Reizzustand ausbildet mit der Folge irreversibler Schleimhautschädigung. Die Reaktion der Schleimhaut auf die exogenen Noxen besteht zumeist aus einer histologisch nachweisbaren Metaplasie des Zylinderepithels oder einer Hyperplasie des Plattenepithels. Die so veränderte Schleimhaut des Endolarynx ist für die Entstehung von Krebs bei Einwirkung inhalativer Karzinogene disponiert. Es hat sich ein Schleimhautterrain ausgebildet, das empfänglicher ist für Krebsnoxen.
Über die Bedeutung intensiver beruflicher Hitze- und Staubexposition als Teilursache des Kehlkopfkrebses liegen eine Reihe von Arbeiten im Schrifttum vor (BLÖMLEIN 1955, BOCKMÜHL 1972, GULEV 1976, JACKSON 1923, MÖLLER 1972, NESSEL 1967, SCHWAB 1967, WYNDER 1975, ZENK 1971).

K. H. BAUER (1963): Zu professionellen Schädigungen der Atmungsorgane kommt es hauptsächlich durch physikalische und chemische Einwirkungen. Degenerative Prozesse durch Zerstörung des Flimmerepithels und der sekretproduzierenden Schleimhautdrüsen sind unausbleibliche Folge. Dies schafft optimale Einwirkungsmöglichkeiten für echte karzinogene Noxen (z. B. Tabakteer).
Viele Staubarten wie Holz- oder Metallstaub spielen folglich in der Ätiologie maligner Tumoren nur als krebsbegünstigende Vorbereitungsfaktoren eine Rolle.

Aus diesen zahlreichen Arbeiten werden zwei, nämlich die von BLÜMLEIN (1955) und von BOCKMÜHL (1972), herausgegriffen, da sie eine detailierte Berufsanalyse enthalten und deshalb gut zu einem Vergleich mit unserem Berufskollektiv geeignet sind.
BLÜMLEIN fand bei 288 Patienten mit Kehlkopfkarzinomen 41mal den Hinweis für eine jahrzehntelange berufliche Hitzeeinwirkung und 254mal Anhaltspunkte für eine erhebliche Staubexposition. Die Patienten rekrutierten sich im wesentlichen aus dem Metall- und Baugewerbe. BOCKMÜHL (1972) führte eine Berufsanalyse von Patienten mit Kehlkopfkrebs unter Berücksichtigung der Berufsgruppenzusammensetzung in der Normalbevölkerung durch. Er verglich die prozentuale Berufszugehörigkeit zu der männlichen Gesamtbevölkerung und den männlichen Kehlkopfkrebskranken in der Hauptstadt der DDR. Greift man aus seiner tabellarischen Übersicht die drei am häufigsten unter den Krebskranken vertretenen Berufsgruppen (Schlosser, Maurer, Tischler - alle sind vermehrt gegenüber Staub exponiert) heraus, so zeigt sich im Vergleich zur Gesamtbevölkerung eine signifikante Erhöhung. Am deutlichsten wurde sie in der Gruppe der Schlosser, deren Anteil in der Gesamtbevölkerung 4,8 % und im Kehlkopfkrebskollektiv 30,4 % betrug. Bei den weiteren Berufsgruppen lag nur noch eine Differenz von durchschnittlich 5 % vor.

Wir können aufgrund der Berufsanalyse unserer Kehlkopfkrebskranken zwischen 1973 und 1976 die Ergebnisse von BLÜMLEIN und BOCKMÜHL nicht bestätigen. Bei 324 Patienten lagen zahlenmäßig die Berufsgruppen aus dem Baugewerbe mit 9,9 % und der Land- und Forstwirtschaft mit 9,1 % an der Spitze. Mit einer Differenz von 5 % folgten Verkäufer, Schlosser und Kraftfahrer. Bei einem Vergleich mit dem prozentualen Anteil dieser Berufsgruppen in der Bevölkerung Nordbayerns aus dem Jahre 1976 läßt sich für keine Gruppe eine signifikante Differenz errechnen. Ein wesentlicher Unterschied gegenüber der Normalbevölkerung besteht jedoch beispielsweise in der Berufsgruppe aus dem Baugewerbe in den Rauch- und Trinkgewohnheiten und in der Häufigkeit rhinologischer Erkrankungen. In der Baugewerbegruppe war der Anteil an Rauchern 96 %, über 65 % gaben an, mehr als 80 g Alkohol pro Tag zu trinken.

Ich sehe deshalb die Ursache für das gehäufte Vorkommen von Präkanzerosen und Karzinomen in bestimmten Berufsgruppen nicht so sehr in der heute ohnehin seltenen unmittelbaren Exposition gegenüber Karzinogenen am Arbeitsplatz als vielmehr in den ungesunden, schleimhautschädigenden und krebsfördernden Lebensgewohnheiten.
Diese These wird durch die bei unseren endoskopischen Reihenuntersuchungen gewonnenen Erkenntnisse untermauert. Anläßlich des Krebsvorsorgemodellversuchs 1975 und 1976 in unserer Klinik (STEINER et al. 1976) konnte ebenso wie im Rahmen der gemeinsam mit dem Arbeitsmedizinischen Institut durchgeführten Schornsteinfeger-Studie (STEINER et al. 1977) gezeigt werden, daß die Probanden mit entzündlichen, präkanzerösen und karzinomatösen Veränderungen im Larynx überwiegend Raucher waren. Es ließ sich ebenso wie beim Kehlkopfkrebskrankengut unserer Klinik eine Korrelation zwischen dem Schweregrad der Veränderung und dem Rauch- und Alkoholkonsum nachweisen, wobei eine grundsätzliche, erhebliche berufliche Exposition im Sinne eines Summations- und nicht eines Potenzierungseffektes zum Tragen kam.

Die Anfang 1978 begonnenen endoskopischen Reihenuntersuchungen in Betrieben [1] lassen bereits nach Untersuchungen von ca. 1 000 exponierten Arbeitnehmern erkennen, daß ein eindeutiger Kausalzusammenhang zwischen dem Schweregrad der endolaryngealen Schleimhautveränderung und dem durchschnittlich exzessiv hohen Rauch- und Alkoholkonsum in der metall-, porzellan-, pelz- und baumwolleverarbeitenden Industrie besteht. Auch in diesem Kollektiv ließ sich wieder ein hoher prozentualer Anteil an behandlungsbedürftigen Erkrankungen im Bereich der oberen Luftwege nachweisen (STEINER und JAUMANN 1980).
Im Rahmen dieser vorwiegend diagnostisch-therapeutisch ausgerichteten Arbeit kann das Problem der berufsbedingten Krebserkrankungen im Kehlkopfbereich nicht erschöpfend literarisch abgehandelt werden. Es wird deshalb auf die wichtigsten Übersichtarbeiten zu Berufskrebsfragen verwiesen (HORBACH 1975, HUEPER 1966, NESSEL 1965/1967, SCHWAB 1967, ZENK 1971, VALENTIN 1970/1976). Gutachterliche Stellungnahmen liegen von GLASENAPP (1975), ZENK (1970) und WAGNER (1974) vor. Neuere Arbeiten, die in der vorgenannten Literatur noch nicht berücksichtigt sein können, beziehen sich im wesentlichen auf die Frage des Kausalzusammenhangs von Nickel (PEDERSEN 1973) bzw. Asbest (SHETTIGARA und MORGAN 1975, STELL und McGill 1973) und Kehlkopfkrebs.

1 *Mit Unterstützung des Bundesministeriums für Jugend, Familie und Gesundheit.*

-2.5. Weitere ätiologische Faktoren

Weitere, vereinzelt im Schrifttum diskutierte, bisher nur auf Einzelbeobachtungen beruhende, statistisch nicht sicher ausgewiesene Kausalfaktoren sollen der Vollständigkeit wegen kurz erwähnt werden:

Stimmabusus:
1923 wies JACKSON bei 65 % von 582 Kehlkopfkrebsfällen einen Stimmabusus nach. Eine professionelle Stimmbelastung als ursächlicher Teilfaktor wird von HIRANANDANI (1975), IWAMOTO (1975) und KRAJINA (1975) diskutiert.
Den Vitamin-B-Komplex-Mangel führt VALENTIN (1970) unter den anerkannten und vermuteten Ursachen für nicht berufsbedingte Umgebungskrebse auf. HIRANANDANI (1975) und WYNDER (1975) diskutieren im Zusammenhang mit Alkoholabusus und einer Fehl- und Mangelernährung den Vitamin-B-Mangel als krebsfördernden Faktor im Kopf- und Halsbereich, insbesondere im Bereich der Schluckstraße.
Störungen im Eisenstoffwechsel wurden von ZAKRZEWSKI et al. (1972) neben einer Erniedrigung der Spurenelemente im Serum wie Kupfer, Zink und Kobalt bei 52 Patienten mit Kehlkopfkarzinomen beobachtet. Die Autoren schließen daraus, daß diese Substanzen eine wichtige Rolle bei der Entstehung maligner Geschwülste epithelialer Herkunft im Bereich der oberen Luftwege spielen.

Erbliche Disposition:
IWAMOTO (1975) fand bei 50 % seiner Patienten mit Kehlkopfkrebs ein gehäuftes Vorkommen von Krebserkrankungen in der Familie.
Unter Hinweis auf Stammzüchtungen bei syrischen Hamstern, deren Schleimhaut weniger anfällig für inhalative Karzinogene war, spricht HOMBURGER (1975) von einer durch die Heredität modifizierten Disposition gegenüber Krebs.

3. Symptomatik

Unter 278 Patienten mit einer Proliferation im glottischen Bereich gaben 94 % als Leitsymptom Heiserkeit an. Es ist bekannt, daß auch kleinste Veränderungen der Stimmlippen, insbesondere im vorderen und mittleren Drittel eine Stimmstörung hervorrufen können, da sie den vollständigen Glottisschluß verhindern. Bei den übrigen Patienten (6 %), die Heiserkeit nicht als Hauptbeschwerde angaben, war der Prozeß entweder auf der Stimmlippe am Übergang in den Sinus Morgagni oder in der hinteren Glottisregion im Bereich des Processus vocalis und der Interaryregion lokalisiert; solange die Proliferationen in diesem Bereich noch sehr umschrieben sind, ist die Beeinträchtigung der Stimmfunktion noch unwesentlich.
Bei Lokalisation des Tumors im supraglottischen Bereich sollte als Hauptbeschwerde das Kloß- oder Fremdkörpergefühl überwiegen; 65 % gaben jedoch als Hauptbeschwerde Heiserkeit an. Dies deutet auf eine Mitbeteiligung der glottischen Region und damit auf schon fortgeschrittenes Tumorwachstum hin. Nur jeder vierte Patient mit einer Veränderung im supraglottischen Bereich klagte über Schluckbeschwerden. Es ist bekannt, daß eine Beeinträchtigung seiner Stimme den Patienten eher veranlaßt, den Arzt aufzusuchen als unklares Druck- oder Fremdkörpergefühl.(JAUMANN et al. 1978).
Die Tatsche, daß die Mehrzahl der laryngealen Dysplasien und Karzinome im Glottisbereich lokalisiert ist und sich dort sehr früh durch das Leitsymptom Heiserkeit bemerkbar macht, eröffnet hervorragende Möglichkeiten einer Krebsfrüherkennung. Hinzu kommt der Vorteil, daß durch die Kehlkopfuntersuchung rasch und zuverlässig eine organische Ursache der Stimmstörung festgestellt werden kann. Unter der Voraussetzung, daß anhaltende Beschwerden vom Patienten beachtet und vom behandelnden Arzt eine adäquate Diagnostik durchgeführt oder veranlaßt wird, ist eine wirksame Krebsfrüherkennung möglich.

4. Häufigkeit, Verteilung und Gegenüberstellung klinischer und histologischer Diagnosen

Die in Abb. 24 für 582 Patienten aus den Jahren 1973 bis 1976 dargestellte Verteilung der Diagnosen mit 36 % Dysplasie, 7 % Carcinoma in situ und 57 % invasivem Karzinom macht deutlich, daß knapp zwei Drittel der Patienten eine maligne Erkrankung im Kehlkopf hatten.
Der Anteil an Vor- und Frühstadien (Dysplasie, Carcinoma in situ und T_1-Tumoren) beträgt 60 %. Dieser Analyse liegen die endgültigen, histologischen Hauptdiagnosen unter Berücksichtigung der prä- und posttherapeutischen Histologie zugrunde (Stichtag 01. 01. 1977).

Faßt man im gleichen Zeitraum die endoskopisch-histomorphologischen Vor- und Folgediagnosen bei den 582 Patienten zusammen, so läßt sich eine Gesamtanzahl von 793 histologischen Diagnosen errechnen (Tab. 4).
Die jährliche Aufschlüsselung läßt einen Häufigkeitsgipfel von 235 histologischen Diagnosen im Jahre 1975 erkennen.

Für die Jahre 1973 und 1976 imponiert eine Umkehr des Verhältnisses Karzinom zu Präkanzerose; der Anteil an Präkanzerosen liegt dementsprechend im Jahre 1976 mit 56 % deutlich höher als der der Karzinome mit 38 %. Inwieweit diese Verschiebung zugunsten der Vorstadien in Zusammenhang gebracht werden kann mit den Bemühungen der Erlanger HNO-Klinik um Vorsorge und Früherkennung, die im Umland bekannt gemacht wurden, kann nicht sicher gesagt werden; soweit die Patienten unseren Fragebogen ausgefüllt haben, war eine Aussage über den Untersuchungsanlaß möglich. Demnach ist sicher, daß eine Reihe von Patienten und Ärzten durch diese Aktion angeregt wurden, sich frühzeitiger als sonst üblich einer Untersuchung zu unterziehen bzw. sie zu veranlassen.

Bei der Oberprüfung der klinischen Diagnosen konnte gezeigt werden, daß bei 353 Patienten mit einer Dysplasie, einem Carcinoma in situ oder einem invasiven Karzinom im Larynx in 40 % eine chronisch-hyperplastische Laryngitis und in 33 % eine Leukoplakie vorlag; seltener handelte es sich um ein Papillom, Ulcus oder um eine Hyperkeratose.

Bei Gegenüberstellung der klinischen und histologischen Diagnosen dieses Patientenkollektivs konnte in 58 % eine Beurteilungsdiskrepanz festgestellt werden. Bei jedem dritten Patienten war vor dem Bekanntwerden der endgültigen Histologie der klinische Befund überschätzt worden ("falsch positiv"), bei jedem vierten Patienten unterschätzt ("falsch negativ").

Diese Erkenntnisse unterstreichen, daß die Forderung, generell jeden Befund histologisch zu klären, zurecht besteht. Nur auf den klinischen Verdacht hin eine Krebstherapie durchzuführen, erscheint ebenso unzulässig wie ohne histologische Klärung einen Herd längere Zeit zu beobachten, weil er klinisch nicht malignomsuspekt ist. Besonders wichtig ist in diesem Zusammenhang, daß bei Vorliegen entzündlich-hyperplastischer Veränderungen die häufigsten Fehleinschätzungen nachgewiesen werden konnten (30 % "falsch negativ", 50 % "falsch positiv").
Die Vorstellung, daß hinter einer hyperplastisch veränderten, geröteten Schleimhaut bereits eine bösartige Erkrankung stecken kann, ist noch nicht allgemein verbreitet. Eine Reihe von Fehldiagnosen bzw. von verschleppten Tumorbehandlungen sind auf diesen Irrtum zurückzuführen.
KLEINSASSER schreibt 1976, die Kanzerisierung einer chronischen Laryngitis sei auch mikrolaryngoskopisch oft schwer zu erkennen; in einzelnen Fällen könne sich die Kanzerisierung auch unter der Decke eines ganz unverdächtigen, hyperplastischen Epithels abspielen.

Wir konnten an einer Reihe von Fällen zeigen (Abb. 11), daß eine bioptische Untersuchung auch klinisch unverdächtiger Proliferationen eine Früherkennung noch umschriebener Vor- und Frühstadien ermöglicht und damit die Voraussetzung schafft für eine funktionserhaltende Therapie.

5. Regionale Verteilung von Dysplasie und Karzinom im Larynx

Der unterschiedlich häufige Befall der glottischen und supraglottischen Region des Larynx beschäftigt seit Jahrzehnten Laryngologen und Epidemiologen in aller Welt. Aus zahlreichen Mitteilungen im Schrifttum, von denen hier nur einige wichtige ausgewählt werden können, geht hervor, daß in West-, Mittel-, Ost- und Nordeuropa ebenso wie in Nordamerika mit einem Anteil von 60 bis 80 % die glottische Region im Larynx bevorzugt von Krebs befallen wird (ALAJMO et al.(1976), JAKOBI et al. (1977), KRAJINA (1975), LEDERMAN (1970), MARTENSSON (1975), SCHWAB und ZUM WINKEL (1975)); demgegenüber überwiegen in Südeuropa und in Lateinamerika die supraglottischen Tumoren (ALONSO (1954), BOCCA (1976)).IWAMOTO (1975) errechnete für über 6 000 Japaner mit Kehlkopfkrebs ein Verhältnis von supraglottischen zu glottischen Tumoren von fast 1 : 1.
Eine Ausnahme stellt Finnland dar, das sich nicht in dieses geographische Verteilungsmuster einfügen läßt. MARTENSSON (1975) konnte nachweisen, daß in Finnland die supraglottischen Tumoren mit 66 % gegenüber 34 % glottischen Tumoren überwiegen; dabei ist jedoch bemerkenswert, daß, berechnet auf die Einwohnerzahl, der Anteil an glottischen Tumoren in Finnland mit 2,2 und in Schweden mit 1,8 auf 100 000 fast gleich hoch ist, während für die supraglottischen Tumoren das Verhältnis 4,6 und 0,2 beträgt. Mit fast sieben Karzinomerkrankungsfällen auf 100 000 Einwohner liegt Finnland bezüglich der Larynxkarzinominzidenz an erster Stelle. Dies ist auf den hohen Anteil an supraglottischen Tumoren zurückzuführen. Experimentelle und klinische Untersuchungen konnten bisher ebensowenig wie epidemiologische Studien eine plausible Erklärung für dieses Phänomen geben.

BIRNMEYER (1959/1961) konnte durch seine Inhalationsexperimente eindrucksvoll die klinische Beobachtung bestätigen, daß der vordere und mittlere Glottisbereich, wo sich infolge besonderer anatomischer und physiologischer Verhältnisse die Inhalationsteilchen der Atemluft bevorzugt niederschlagen, eine Prädilektionsstelle für die Krebsentstehung darstellt (LEDERMAN (1970)). Auch wir fanden bei den glottischen Karzinomen in etwa 85 % einen bevorzugten Befall der vorderen und mittleren Glottisregion. Faßt man die Larynxkarzinome der Tumorstadien T_1 bis T_4 zusammen, bei denen eine eindeutige Aussage über den Hauptsitz des Prozesses bzw. dessen Ursprung möglich ist (n = 170), so lassen sich 70 % der glottischen Region zuordnen.

Ein Vergleich unseres Zahlenmaterials mit den verschiedenen Zahlenangaben anderer Autoren wird dadurch erschwert, daß in den meisten Mitteilungen über die Lokalisation der Larynxkarzinome zwischen den Tumorstadien nicht differenziert wird. Wir sind jedoch der Meinung, daß bei fortgeschrittenen Tumoren, insbesondere bei den transglottischen Karzinomen, eine Aussage über den Entstehungsort oft schwierig, wenn nicht unmöglich ist. Bei einer vergleichenden Beurteilung von Histologie, Lokalisation und Ausdehnung endolaryngealer Proliferationen zeigt sich, daß über 90 % der histologisch gesicherten Dysplasien und Carcinomata in situ sowie 72 % der Karzinome ihren Sitz in der Glottis haben (Abb. 25, Tab. 6). Nur selten findet man Dysplasien oder Carcinomata in situ im supraglottischen Bereich; wir fanden ähnlich wie LEDERMAN (1970) nur in 6 % ein supraglottisches Carcinoma in situ. Das Carcinoma in situ im supraglottischen Bereich stellt eine Seltenheit dar (ALTMANN et al. (1955), KLEINSASSER (1959)).Mehr als eine Region des Endolarynx war bei den Dysplasien in 25 %, beim Carcinoma in situ in 10 % und bei den malignen Tumoren in 50 % befallen.

Bisher war bezüglich des Krebsbefalls von den beiden wichtigsten Regionen im Larynx, der supraglottischen und glottischen Region, die Rede. In allen oben erwähnten Mitteilungen finden sich auch Angaben, die zwischen 1 und 10 % schwanken, über die Häufigkeit des Vorkommens von subglottischen Karzinomen.

Wir konnten bei keinem unserer Patienten ein invasives Karzinom, ein Carcinoma in situ oder eine Präkanzerose finden, die ausschließlich im subglottischen Raum lokalisiert war. Es handelte sich immer um Prozesse, die von der Stimmlippe ausgehend den subglottischen Abhang mitbefallen hatten. Wir stimmen hier voll mit den Ausführungen von GLANZ und FLEISCHER (1977) überein, die den Begriff des subglottischen Karzinoms ablehnen. Mit großer Wahrscheinlichkeit gibt es kein primäres subglottisches Plattenepithelkarzinom, zumindest stellt es eine ausgesprochene Seltenheit dar.

6. Laryngoskopische Untersuchungsmethoden

-6.1. Indirekte Laryngoskopie

Die Untersuchung des Kehlkopfes mit Spiegel und Stirnreflektor ist eine seit über 100 Jahren bewährte Untersuchungsmethode in der täglichen Praxis des HNO-Arztes.
Der Wert dieser Routineuntersuchungsmethode als Grundlage jeder laryngologischen Diagnose wird auf Kongressen (GOLDMAN und ROFFMAN 1975) [1] und im Schrifttum bis heute hervorgehoben (KLEINSASSER 1976, WARD und BERCI 1974) [2].
Dennoch wird von den letztgenannten ebenso wie von zahlreichen anderen Autoren unmißverständlich auf die Nachteile der indirekten Laryngoskopie hingewiesen, die in Ermangelung einer alternativen Routinemethode bisher toleriert wurden.
Wegen des ungünstigen Blickwinkels, des fehlenden Überblicks, der geringen Ausleuchtung und der nicht vorhandenen Vergrößerung, können insbesondere bei Vorliegen von anatomischen Varianten (Abb. 26) Tumoren an der laryngealen Epiglottis (Abb. 27), in der vorderen Kommissur oder im subglottischen Raum übersehen werden (Ergebnisse S. 45).
Auf diese Gefahren haben zahlreiche Autoren hingewiesen (BRANDT 1972, FAGAN und RYAN 1969, KLEINSASSER 1967, MÖLLER 1969, ONO und SAITO 1971).
Weiterhin hat sich gezeigt, daß die Festlegung der prätherapeutischen makroskopischen Tumorausdehnung ebenso unsicher ist wie die Biopsieentnahme unter indirekter Sicht, weshalb von verschiedenen Autoren grundsätzlich eine Mikrolaryngoskopie in Narkose empfohlen wird (BÖHME 1974, BRANDT 1972, KLEINSASSER 1976, ONO und SAITO 1971). Es wird nicht verschwiegen, daß in mehreren Fällen erst die Operation Aufschluß über die exakte Tumorausdehnung gebracht habe (JELINEK 1969, Mc DONALD et al. 1976).

1 *Auf dem internationalen Kongreß über das Kehlkopfkarzinom 1974 in Toronto gibt GOLDMAN einen historischen Abriß über die Entwicklung der indirekten Laryngoskopie und stellt dabei abschließend fest: "Die indirekte oder Spiegellaryngoskopie hat sich über 100 Jahre in der Diagnostik und Therapie von Kehlkopferkrankungen bewährt. Das Vorgehen erfordert Geschicklichkeit und ärztliche Kunst. Man kann nur hoffen, daß sie keine verlorene Kunst in der schnell bewegten medizinischen Welt werde".*

2 *WARD und BERCI (1974), die ein "Indirektes Laryngoskop" mit einer 90° Winkel-Hopkins-Optik zur Untersuchung von Larynx und Nasopharynx am wachen Patienten entwickelt haben, geben zu verstehen, daß trotz dieses endoskopischen Fortschritts weiterhin die Untersuchungstechnik mit dem Spiegel im Vordergrund stehe, da sie leicht und mit einfachen und billigen Instrumenten durchzuführen sei.*

Eine vergleichende Analyse der mit indirekter und direkter Laryngoskopie erhobenen Befunde ergab eine Diskrepanz in 37,5 % (MAJDEVAK 1976). Wir fanden bei unseren Untersuchungen je nach Lokalisation des Prozesses eine Abweichung in 23 und 36 % (Ergebnisse S. 40).
Auch blieb die Treffsicherheit der indirekt entnommenen Biopsien deutlich hinter der lupenendoskopisch bzw. mikrolaryngoskopisch entnommenen Biopsie zurück. Der Anteil der "falsch negativen" Biopsien betrug bei indirekter Laryngoskopie 34 % (Ergebnisse S. 57)..
Um die genannten Nachteile der Spiegeluntersuchung auszugleichen, sucht man seit langem nach adäquaten Hilfsmitteln, um vorhandene Untersuchungsmethoden zu verbessern.
Mit der indirekten Mikrolaryngoskopie sollte die Beurteilung des Larynx verbessert und die Gewebsentnahme sicherer werden (PASCHER et al. 1971, WENDLER 1969).
Durch den Einsatz des Mikroskops bei der Spiegeluntersuchung kann man zwar den Kehlkopf mit mehr Licht vergrößert und stereoskopisch sehen, man ändert jedoch nichts an dem ungünstigen Blickwinkel, der mangelnden Bildübersicht und an dem umgekehrten Bild. Berücksichtigt man dabei noch die Anschaffungskosten für ein Mikroskop und die umständliche Anwendung desselben bei indirekter Laryngoskopie, so verwundert es, daß FRANZ und NEUMANN (1977) die indirekte Mikrolaryngoskopie erneut zur routinemäßigen Untersuchung des Kehlkopfes empfehlen.

6.2. Mikrolaryngoskopie in Intubationsnarkose

Die Mikrolaryngoskopie und die endolaryngeale Mikrochirurgie haben sich seit über einem Jahrzehnt weltweit durchgesetzt (KLEINSASSER 1960/1976) [1].
Die Hauptvorteile dieser Methode bestehen darin, binokular mit bis zu 30facher Vergrößerung den Endolarynx am relaxierten Patienten betrachten, Biopsien entnehmen und stimmschonend operieren zu können. In seinem Buch nimmt KLEINSASSER (1976) ausführlich zu dem Aufgabenbereich der Mikrolaryngoskopie Stellung [2].

1 *In dem von KLEINSASSER 1976 neu aufgelegten Buch von 1968 über "Mikrolaryngoskopie und endolaryngeale Mikrochirurgie" (1976) finden sich zahlreiche Literaturhinweise auf Erfahrungsberichte über seine Methode.*

2 *1. Suche und Erkennen gutartiger, präkanzeröser und junger karzinomatöser Veränderungen.*
2. Genaue Inspektion und Entnahme gezielter Biopsien aus größeren Tumoren.
3. Befundkontrolle nach Operation und Bestrahlung.
4. Behandlung gutartiger Tumoren und Unterstützung der Behandlung bei malignen Tumoren.

Durch konsequenten Einsatz der Mikrolaryngoskopie sei nach Auffassung des Autors das Hauptziel, nämlich die Frühdiagnose des Kehlkopfkarzinoms, erreicht worden. Führt die Spiegeluntersuchung zu keiner sicheren Diagnose, so seien weitere Untersuchungen auszuführen, bei jedem auch nur im geringsten verdächtigen oder unklaren Fall empfiehlt er die Mikrolaryngoskopie in Narkose. Weiterhin bietet die Mikrolaryngoskopie die Möglichkeit, zusätzliche Diagnostika wie die Intravitalfärbung oder Fluoreszenzmikroskopie anzuwenden.

In den Jahren bis 1975 erfolgte auch in unserer Klinik der Einsatz der Mikrolaryngoskopie entsprechend den Empfehlungen KLEINSASSERS und in Übereinstimmung mit den guten Erfahrungen zahlreicher anderer Autoren. Anatomische Hindernisse für die Durchführung einer Mikrolaryngoskopie, wie sie mehrfach beschrieben wurden (KLEINSASSER 1976, LEWY und BRUSCA 1976, RICCI 1970), beispielsweise in Form einer Erkrankung der Halswirbelsäule oder des Kieferbereichs, lagen selten vor. Die Häufigkeit der Nebenwirkungs-Komplikationsrate war ebenfalls bei den zwischen 1973 und 1976 im Rahmen der Diagnostik und Therapie von Präkanzerosen und Karzinomen im Larynx von uns ausgeführten 634 Mikrolaryngoskopien mit unter 1 %, ähnlich den Mitteilungen von HEIDEN et al. (1976) und KLEINSASSER (1976), niedrig.

Die Nachteile wie das Erfordernis einer Relaxationsnarkose und des damit bedingten Verzichts auf die Funktionsbeurteilung, der im Larynx liegende - Übersicht und chirurgisches Vorgehen manchmal limitierende - Endotrachealtubus sowie schließlich die Schwierigkeiten bei der Beurteilung größerer Tumoren, insbesondere im supraglottischen Bereich, sowie deren Traumatisierung durch das Laryngoskoprohr [1] führten zu der Entwicklung der intubationslosen Mikrolaryngoskopie und zur zunehmenden Anwendung der 90° Winkelendoskope am wachen Patienten, wie beispielsweise der Lupenendoskopie.

1 *Da man nach Einführen des starren Laryngoskops immer nur einen Ausschnitt darstellen kann, ist die Festlegung der makroskopischen Tumorausdehnung bei größeren Tumoren im Larynx öfters erschwert. Vor allen Dingen kommt es leicht zu Blutungen, die im Tumor gesetzten Läsionen sind häufig nicht unerheblich, wodurch eine lokale oder hämatogene Dissemination von Tumorzellen hervorgerufen werden können. Auf die diagnostischen Schwierigkeiten bei supraglottischen Karzinomen weist KLEINSASSER (1976) ausdrücklich hin. Die laryngeale Epiglottis und der Winkel zwischen Epiglottis und Taschenfalten sei mikrolaryngoskopisch nur unbefriedigend darzustellen. Die ventrale Seite des Laryngoskops treffe tangential die laryngeale Epiglottisseite, damit könnten Tumoren leicht verdeckt und übersehen werden. Weiterhin ist es schwierig, die exakte makroskopische Ausdehnung nach caudal festzulegen. Aus diesem Grund empfiehlt KLEINSASSER den Einsatz von Spiegeln oder Winkeloptiken (Mülleroptik).*

-6.3. Intubationslose Mikrolaryngoskopie in Narkose mit maschineller Injektorbeatmung

STANGE und seine Arbeitsgruppe (1973/1974) waren in Deutschland die ersten, die mit einem üblichen Kleinsasser-Laryngoskop und einem Injektor die Methode, die auf dem Prinzip der Injektorbronchoskopie nach SANDERS (1967) beruht, erfolgreich einsetzten. Einige Autoren sehen in dieser Methode auch einen Gewinn für die Früherkennung und Diagnostik maligner Tumoren (DUBIN et al. 1975, URBAN 1976).
Seit 1974 wenden wir selbst ein speziell entwickeltes Laryngoskop mit eingebauter Injektordüse zur intubationslosen Mikrolaryngoskopie bei Kindern und Erwachsenen mit maschineller Injektorbeatmung an (Ergebnisse S. 41).
Nur selten haben wir das Injektorlaryngoskop im Rahmen der Tumordiagnostik eingesetzt. Nach Kehlkopfteilresektion kann der Einblick in die Restglottis und den subglottischen Raum so erschwert sein, daß auch mit Lupenendoskopie oder flexibler Endoskopie kein sicherer Rezidivausschluß möglich ist. Zur exakten Beurteilung des Resektionsbereichs und zur Durchführung von Probeexzisionen kann diese Untersuchungsmethode für einen kürzeren endoskopischen Eingriff gerechtfertigt sein, da eine endotracheale Intubation bei den operativ bedingten engen Verhältnissen jegliche Beurteilung und Manipulation erschweren oder gar unmöglich machen würde. Weiterhin kam die intubationslose Mikrolaryngoskopie bei der Abtragung einiger ungünstig lokalisierter präkanzeröser Prozesse im hinteren Glottisbereich zur Anwendung. Da es sich bei unseren Patienten mit Kehlkopfkrebs und seinen Vorstadien meist um ältere Menschen handelt, ist die Voraussetzung einer wenig eingeschränkten Lungenfunktion für diese Methode nicht immer gegeben. Wir bevorzugen generell, wenn möglich, zur endolaryngealen Mikrochirurgie die Intubationsnarkose und zur Klärung maligner Tumoren im Larynx die Lupenendoskopie am wachen Patienten.

-6.4. Flexible Fiberglasendoskopie

1968 berichteten erstmals SAWASHIMA und HIROSE über den Einsatz flexibler Endoskope im Larynx. Seither gibt es nur wenige Erfahrungsberichte über diese Methode (DELLON et al. 1975, WILLIAMS et al. 1975).
Auch wir haben 1974 flexible Bronchoskope für Rachen und Kehlkopf erprobt (Ergebnisse S. 41). Es hat sich jedoch gezeigt, daß ihnen die starren optischen Systeme in der Kehlkopf- und Rachendiagnostik überlegen sind; diese bieten mehr Übersicht, die Gewebsentnahme ist einfacher und zuverlässiger, die Foto- und Filmdokumentation besser. Seit Anfang 1975 verwenden wir kurze flexible Endoskope fast ausschließlich für die Beurteilung der Trachea.

-6.5. Direkte Laryngoskopie mit einer 90° Winkeloptik
-5.1. Hopkins-Laryngoskop nach Ward und Berci

Linsenoptiken mit um 90° abgewinkelter Blickrichtung wurden schon von SAUER (1937) und KRUGEL (1959) zur Laryngoskopie eingesetzt. Eine Neuerung stellte das von WARD und BERCI (1974/1975) entwickelte "indirekte Laryngoskop" mit einer 90° Winkeloptik zur Inspektion von Nasopharynx und Larynx dar. Die Vorteile dieses Endoskops, bestehend aus einem Tubus, in den die Optik eingeführt wird, sind einmal der 90° Blickwinkel, die bessere Ausleuchtung und der Vergrößerungseffekt durch das Vorschalten eines Varioobjektivs. Damit ist ein besserer Überblick des Endolarynx, eine sicherere Biopsieentnahme und eine relativ einfache und zuverlässige Foto- und Filmdokumentation möglich. Die Autoren selbst gaben jedoch diesem Endoskop keine Chance, in der Routine eingesetzt zu werden. Als Gründe führten sie einmal die zunehmende mechanische Kompliziertheit auf, die aufwendige Sterilisation sowie die teure Ausrüstung und die Notwendigkeit, die Methode zu erlernen und zu üben. Dementsprechend findet man im Schrifttum nur selten Hinweise auf den routinemäßigen Einsatz einer 90° Winkeloptik zur Untersuchung des Larynx. KLEIN (1975) empfiehlt aufgrund seiner Erfahrungen bei 1 000 Patienten mit einem 90° Winkelteleskop die routinemäßige Anwendung. Aufgrund der von uns durchgeführten Untersuchungen bei 300 Patienten können wir die von WARD und BERCI beschriebenen Vorteile gegenüber der Spiegeluntersuchung nur bestätigen.

-5.1. Lupenlaryngoskop-Epipharyngoskop nach v. Stuckrad

Unter den zahlreichen laryngoskopischen Untersuchungsmethoden stellen die indirekte Laryngoskopie mit dem Spiegel und die Mikrolaryngoskopie nach Kleinsasser die am häufigsten in Praxis und Klinik angewandten Methoden zur Kehlkopfuntersuchung dar. Mit der Entwicklung des Lupenlaryngoskop-Epipharyngoskops durch v. Stuckrad und LAKATOS (1975) steht ein neues endoskopisches Instrument zur Verfügung, das aufgrund der an einem großen Krankengut gesammelten Erfahrungen die konventionelle Spiegeluntersuchung allmählich vollständig und die Mikrolaryngoskopie in Narkose teilweise, zumindest im Rahmen der Krebsdiagnostik, ersetzen kann.
Rasch und ohne wesentliche Belästigung des Patienten läßt sich mit dieser 90° Winkeloptik ohne jedes Hilfsinstrument der gesamte Endolarynx unter Lupenvergrößerung zuverlässig inspizieren. Mit dem Spiegel oft schwer oder überhaupt nicht einsehbare, versteckte Regionen werden dem Auge direkt und vergrößert sichtbar, so daß es keinen optisch "toten Winkel" gibt (Abb. 26 bis 28, S. 43/44).
Die Oberlegenheit der Lupenendoskopie gegenüber der Spiegeluntersuchung konnte bei einer vergleichenden Untersuchung von 426 Patienten dokumentiert werden. Je nach Lokalisation des Prozesses im supraglottischen, glottischen oder subglottischen Bereich ergab sich bei der Befunderhebung eine Korrektur gegenüber der Spiegeluntersuchung um 13 bzw. 32 %. Eine Reihe von Präkanzerosen und Karzinomen an der laryngealen Epiglottis, in der vorderen Kommissur und im subglottischen Bereich wurden mit der Spiegeluntersuchung übersehen und erst bei der Lupenendoskopie entdeckt (Ergebnisse S. 45, Abb. 27).
Manipulationen wie Absaugungen, Abstriche und Biopsien aus malignomsuspekten Veränderungen und Abtragungen umschriebener benigner oder präkanzeröser Proliferationen lassen sich wegen der direkten Sicht und Lupenvergrößerung mit großer Sicherheit vornehmen (Ergebnisse S. 42, Abb. 31, 32 und 35, S. 46/68).
Mit Hilfe der Lupenendoskopie konnten zwei wichtige Diagnostika in den Rachen-Kehlkopfbereich eingeführt werden: die Elektromyographie (THUMFART, STEINER, JAUMANN 1978) und die Nadelbiopsie (STEINER, JAUMANN, PESCH 1978) am wachen Patienten.

Den Aufgaben, die der Endoskopie im Rahmen der Krebsdiagnostik zukommen, wie "Finden, Abklären und Überwachen" wird die Lupenendoskopie in hervorragender Weise gerecht. Die Früherkennung und Diagnostik des Kehlkopfkrebses und seiner Vorstadien konnten erheblich verbessert werden:

Krebsfrüherkennung und Vorsorge:
Wegen seiner hervorragenden optischen Eigenschaften und seiner leichten Handhabung konnte das Endoskop erfolgreich zu Reihenuntersuchungen herangezogen werden; so wurde es erfolgreich beim Erlanger Krebsvorsorgemodellversuch 1975/1976 bei fast 7 000 Probanden eingesetzt (STEINER et al. 1976).

Festlegung der prätherapeutischen Tumorausdehnung:
Wegen des 90° Blickwinkels, des großflächigen Überblicks mit Weitwinkelperspektive und Lupenvergrößerung läßt sich in den meisten Fällen am wachen Patienten exakt die makroskopische Tumorausdehnung festlegen, wobei ein wesentlicher Vorteil gegenüber der Mikrolaryngoskopie in Narkose die Möglichkeit der Funktionsbeurteilung ist. Bei der Beurteilung supraglottischer Tumoren ist die Lupenendoskopie sogar der Mikrolaryngoskopie überlegen (Abb. 33, S. 48).

Abstrichzytologie und Biopsie mit Histologie:
In der Regel reicht zur Klärung malignomsuspekter Prozesse, deren makroskopische Ausdehnung lupenendoskopisch eindeutig definierbar ist, der am wachen Patienten entnommene zytologische Abstrich bzw. die Biopsie mit histologischer Untersuchung aus. In Grenzfällen der Indikation für eine Teilresektion ist die Entnahme multipler Knipsbiopsien oder auch der Nadelbiopsie zur Klärung submukösen Wachstums, häufig auch in Lokalanästhesie möglich (Abb. 18 und 19, S. 22).

Posttherapeutische Überwachung von Patienten mit Präkanzerosen und Karzinomen:
Foto- und Videodokumentation ermöglichen eine objektive, zuverlässige endoskopische Verlaufsbeobachtung und eine verbesserte Früherkennung von Rezidiv- bzw. Residualtumoren bei Patienten mit Krebs und seinen Vorstadien im Larynx.

Aufgrund der guten Erfahrungen im Umgang mit der Lupenendoskopie kann heute in zahlreichen Fällen maligner Erkrankungen im Larynx auf den Einsatz der Mikrolaryngoskopie in Narkose verzichtet werden. Immer dann, wenn lupenendoskopisch die Tumorausdehnung nicht eindeutig erkennbar ist und damit die Indikation der Teilresektion nicht sicher gestellt werden kann, sollte eine Mikrolaryngoskopie mit multiplen Biopsien durchgeführt werden.

-6.6. Transkonioskopie

Der Vollständigkeit wegen wird auch diese endoskopische Untersuchungsmethode erwähnt, mit der wir selbst keine Erfahrungen haben. Nach unserer Auffassung besteht angesichts der modernen unblutigen endoskopischen Untersuchungsmethoden wie Lupenendoskopie, Mikrolaryngoskopie und flexible Endoskopie nur sehr selten eine Indikation zur Transkonioskopie in Lokalanästhesie.

Fast 100 Jahre nach der ersten "Laryngoscopia caudalis", zur Inspektion des subglottischen Raums mit einem Spiegel (NEUDÖRFER 1858) berichtet EULER über ein "pertracheales Tracheolaryngoskop", wobei er ebenfalls wie ROSE (1967) als Zugangsweg für Trokar und 90° Winkeloptik das Ligamentum anulare zwischen Ringknorpel und ersten Trachealring wählte.
MARTENSSON (1964) und SORENSEN (1970) gehen über das Ligamentum conicum ein (Transkonioskopie).
Von allen Autoren, die in den letzten 20 Jahren mit dem transkutanen subglottischen Zugangsweg Erfahrungen sammeln konnten, wurde die Indikation im wesentlichen auf die Festlegung der subglottischen Tumorausdehnung von Larynxkarzinomen beschränkt.
Wesentlich erweitert wurde der Inidkationsbereich zur Transkonioskopie von BARTHOLOME und KARDUCK (1977). Aus ihrem Erfahrungsbericht über fast 1.000 Transkonioskopien geht hervor, daß die Autoren nicht nur bei Patienten mit Kehlkopfkarzinomen, sondern auch bei 248 Patienten mit Dysphonien sowie unspezifischen und spezifischen Entzündungen die Methode anwandten.
Bei der Transkonioskopie handelt es sich um einen nicht risikolosen, operativen Eingriff, der eine gewisse Belastung für den Patienten darstellt und einen nicht unerheblichen Zeitaufwand erfordert, wobei nur selten mehr Information gewonnen werden kann, als es mit dem üblichen transoralen endoskopischen Methoden möglich ist.
Während der Einsatz dieser Methode in den 50er und 60er Jahren noch verständlich ist, da die Mikrolaryngoskopie erst allmählich sich durchzusetzen begann, die Lupenendoskopie noch nicht existierte und flexible Endoskope für Kehlkopf und Trachea noch nicht erprobt waren oder selten entsprechende Endoskope zur Verfügung standen, umso unverständlicher ist es, daß die Autoren heute eine so weite Indikationsstellung für Transkonioskopie propagieren.

7. Stroboskopie

Mit Hilfe der Stroboskopie werden Schwingungen der Stimmlippen dargestellt, die bei der üblichen Laryngoskopie nicht sichtbar sind. Abweichungen im Bewegungsablauf ermöglichen eine Differentialdiagnose organisch und funktionell bedingter Stimmstörungen.
Im Rahmen dieser Arbeit geht es um die Bedeutung der Stroboskopie für die Früherkennung und Diagnostik von Stimmlippenkarzinomen.
Aufgrund stroboskopischer und bioptischer Untersuchungen kommen SCHÖNHÄRL (1962) [1] und andere Autoren (BÖHME 1974, HAAS und BILDSTEIN 1974, JOHANNSEN und PASCHER 1976, PRECECHTEL 1963) zu dem Schluß, daß die Stroboskopie in der Frühdiagnostik des Kehlkopfkarzinoms den Wert einer Routineuntersuchung besitze und bei der Differentialdiagnose "benigne Proliferation, Tuberkulose oder Karzinom" wertvolle Hinweise liefern könne.
Ähnlich äußert sich MÜLLER (1969), der der Stroboskopie eine Aussage über die mögliche Invasion bei Präkanzerosen der Stimmlippen zuspricht, sowie BRANDT (1972), der in der Stroboskopie ein echtes Krebsfrühdiagnostikum sieht und die Kombination von indirekter Laryngoskopie und Stroboskopie als Siebtest empfiehlt.

Einschränkung der differentialdiagnostischen Aussagekraft bei Vorliegen eines stroboskopischen Stillstandes:
Die Autoren SCHÖNHÄRL (1962) und BÖHME (1974) weisen auf eine Reihe anderer - nicht durch maligne Proliferationen hervorgerufene - Ursachen eines phonatorischen Stillstandes hin. Im Unterschied zu den phonatorischen Stillständen benigner Genese, die durch das passagere Auftreten charakterisiert seien, könne man bei Vorliegen einer Tuberkulose oder eines Karzinoms mit einem permanenten Stillstand im stroboskopischen Bild rechnen.
HAAS und BILDSTEIN (1974) schränken die Aussagekraft des stroboskopischen Stillstandes noch weiter ein, indem sie aufgrund einer Krankengutanalyse feststellen, daß dieser nicht karzinomspezifisch sei; auch bei gutartigen Keratosen, Leukoplakien oder Pachydermien konnte ein derartiger stroboskopischer Stillstand nachgewiesen werden.

1 *SCHÖNHÄRL (1962): Der stroboskopische Stillstand der Stimmlippe stelle einen zuverlässigen, frühen Indikator für eine ernste Kehlkopferkrankung - Karzinom oder Tuberkulose - dar; er sei das wichtigste stroboskopische Symptom, das einen entscheidenden Hinweis auf eine beginnende maligne Neubildung darstellen kann.*

Andererseits sei auch bei zwei von fünf frühen Karzinomen der Stimmlippe die stroboskopische Bewegung nicht oder nur geringfügig gestört gewesen. Dennoch fordern sie, beispielsweise bei Vorliegen einer chronisch-hyperplastischen Laryngitis, den differenzierten Einsatz der Mikrolaryngoskopie in Abhängigkeit von der stroboskopischen Verlaufskontrolle. Auch in ihrer neuesten Publikation (HAAS und DOEDERLEIN 1978) vertreten die Autoren unter Einbeziehung der mikrostroboskopischen Untersuchungsergebnisse die Ansicht, daß ein pathologischer Stroboskopiebefund keinen zwingenden Rückschluß auf die Dignität der zugrundeliegenden Epithelveränderung erlaube, andererseits machen sie bei chronisch-hyperplastischer Laryngitis das weitere diagnostisch-therapeutische Vorgehen davon abhängig, ob ein stroboskopischer Stillstand vorliege oder nicht.
Während JOHANNSEN und PASCHER (1976) ebenfalls gegen eine generelle Probeexstirpation umschriebener oder diffuser Proliferationen sich aussprechen, da mit einer postoperativen Beeinträchtigung der Stimmfunktion infolge Narbenbildung zu rechnen sei und weshalb sie die Stroboskopie als Frühdiagnostikum bei Stimmlippenkarzinomen empfehlen, vertreten SEIFERTH und GLANZ (1971) die Auffassung, daß der Stroboskopie keine diagnostische Bedeutung für das Carcinoma in situ zukomme; die Methode sei unsicher, die Histologie unentbehrlich.

Wir fanden im Rahmen einer prospektiven Vergleichsstudie (Ergebnisse S. 49) bei Patienten mit Leukoplakien, Papillomen oder chronisch-hyperplastischen Laryngitiden, deren Epithelveränderung einer mittelgradigen Dysplasie entsprach, in 30 % bereits einen Stillstand der Amplitude, wie man ihn bei invasiven Karzinomen erwartet ("falsch positiv").
Demgegenüber war bei 14 % der Patienten mit einem invasiven Karzinom entweder die Amplitude nur eingeschränkt oder überhaupt nicht verändert ("falsch negativ").
Da wir generell, unabhängig vom Ergebnis der endoskopischen Untersuchung im Gegensatz zu anderen Autoren (HAAS und DOEDERLEIN 1978, JOHANNSEN und PASCHER 1976) eine histologische Klärung suspekter Proliferationen anstreben, so auch bei der chronisch-hyperplastischen Laryngitis, kann nach unserer Auffassung auf das funktionelle Vordiagnostikum Stroboskopie verzichtet werden.

Die Stroboskopie stellt weder einen Ersatz für eine Biopsie dar, noch dient sie als Wegweiser. Nach den vorliegenden Ergebnissen und den umfangreichen seit dieser Vergleichsstudie gesammelten weiteren Erfahrungen liefert die Stroboskopie keine wesentliche, die weitere Diagnostik und Therapie von Stimmlippenkarzinomen reglementierenden Zusatzinformationen.

Wenn Amplitudenveränderungen kein zuverlässiger Indikator für die Dignität von Proliferationen im Bereich der Stimmlippen sind, welche Bedeutung kommt dann der Stroboskopie in der Früherkennung von Veränderungen ohne makroskopisch sichtbaren Befund zu?
Die zahlreichen Patienten, die wegen einer Dysphonie unterschiedlicher Genese die phoniatrische Sprechstunde aufsuchten, repräsentieren ein wertvolles Vergleichskollektiv. Unter diesen Patienten mit Stimmstörungen waren auch einige mit pathologischen Veränderungen der Amplitude und der Randkantenverschiebung, bei denen jedoch prima vista kein pathologisch-morphologisches Substrat faßbar war. Alle Patienten mit Amplitudenverkürzung oder -aufhebung wurden regelmäßig kontrolliert; soweit sie als Raucher exponiert waren oder zu den am Arbeitsplatz durch Inhalation von Schadstoffen gefährdeten Personengruppen zählten, besonders streng auch lupenendoskopisch überwacht, um einen noch nicht sichtbaren stroboskopisch "angekündigten potentiellen" Krebs verifizieren und therapieren zu können. Bis heute ist es noch nicht gelungen, bei einem Patienten, der wegen Heiserkeit die phoniatrische Abteilung aufsuchte und einen pathologischen stroboskopischen Befund ohne sichtbare Proliferation im Bereich der Stimmlippen aufwies, einen Krebs im Frühestadium, also noch in der rein intra- oder subepithelialen Phase, zu erfassen.
Die Ursache hierfür ist jedoch nicht nur ein methodisch-technisches Problem, sondern vor allem auch auf das Fehlen des entsprechenden Krankenguts zurückzuführen.
Plattenepithelkarzinome gehen von der Epithelschicht aus; auch in ihrer frühesten Entwicklungsphase machen sie sich zumindest durch eine Hyperplasie der Schleimhaut, häufiger noch durch eine leichter zu identifizierende Effloreszenz, eine Leukoplakie oder ein Papillom bemerkbar. Einen unsichtbaren Krebs gibt es nach unseren bisherigen Erfahrungen im Kehlkopf nicht. Man muß nur mit geeigneten endoskopischen Methoden den Endolarynx betrachten, um das entsprechende klinisch faßbare, morphologische Substrat erkennen zu können.

Einen Krebs im Bereich der Stimmlippen in seiner subepithelialen Wachstumsperiode - was ohnehin die Ausnahme darstellt - entdecken zu können, falls sich aus dem stroboskopischen Befund entsprechende Verdachtsmomente ergeben, wirft jedoch noch eine andere Problematik auf; eine Biopsie aus einer makroskopisch intakten Stimmlippe ist weder dem Patienten gegenüber zu rechtfertigen, noch besteht Klarheit darüber, wo die Biopsie zu entnehmen sei, um einen intraepithelial wachsenden Frühkrebs entdecken zu können.

Auch für die Therapieplanung und die Rezidivfrüherkennung kann die Stroboskopie keinen wesentlichen Beitrag leisten.
Art und Umfang der Resektion von Krebsvor- und Frühstadien im Larnyx können und werden nicht durch stroboskopische Abweichungen von der Norm bestimmt; geringe Schwingungsdifferenzen dürfen kein Maßstab für die Radikalität chirurgischen Vorgehens sein. Verlaß ist nur auf die prä- und posttherapeutische Histoanalyse des Biopsie- bzw. Resektionsmaterials.

Trotz Fortentwicklung der Stroboskopie zur Mikrostroboskopie (PASCHER et al. 1971) oder Tele-Mikrostroboskopie (WENDLER 1973), Fiberstroboskopie (PASCHER und NEUMANN 1976) bis hin zur Schwarz-Weiß-Lupenstroboskopie (BARTH 1976) und schließlich der TV-Colorstroboskopie (KITTEL 1978) ist mit einer Verbesserung der Krebsdiagnostik kaum zu rechnen, da auch die Stroboskopie immer nur eine klinische Verdachtsdiagnose ermöglicht und die Biopsie mit Histologie nicht ersetzen kann.
Die in den letzten Jahren erzielten endoskopisch-stroboskopischen Fortschritte ermöglichen dem Phoniater eine zuverlässigere Abgrenzung funktioneller Stimmstörungen von organischen Minimalbefunden, sowie eine Foto- und Filmdokumentation laryngealer Befunde für eine Funktionsbeurteilung und objektive Verlaufsbeobachtung (KITTEL, STEINER, JAUMANN 1977).
Die von anderen Autoren der Stroboskopie zugesprochene Bedeutung als Krebsfrühdiagnostikum kann aufgrund unserer Untersuchungsergebnisse und Erfahrungen nicht bestätigt werden.

8. Intravitalfärbung

-8.1. Schiller'sche Jodprobe

-8.2. Toluidinblautest

Der Wunsch eines jeden Laryngologen, Krebs in seinen Vor- und Frühstadien im Larynx zu erkennen, stieß immer wieder auch auf diagnostische Schwierigkeiten. Dies ist der Grund für das allgemeine Bemühen, einen zuverlässigen Test zu finden, der eine verbindliche Identifizierung bereits des Carcinoma in situ, sei es als solitärer Primärherd oder als Satellitenkarzinom in der Umgebung von invasiven Tumoren oder schließlich als Ausdruck eines Residual- oder Rezidivkarzinoms nach vorangegangener Tumortherapie, ermöglichen soll. Ein weiteres erklärtes Ziel, das mit einem derartigen Test erreicht werden soll, ist das Auffinden der richtigen Entnahmestelle für eine Biopsie, sei es bei einer möglicherweise schon maligne entarteten umschriebenen Leukoplakie oder bei einer ausgedehnten chronisch-hyperplastischen Laryngitis mit Verdacht auf multilokuläre Kanzerisierung, zu erleichtern.

-8.1. Schiller'sche Jodprobe

Während die Schiller'sche Jodprobe [1] über die Phase der Erprobung vor über 15 Jahren praktisch nicht hinauskam, fand der Toluidinblau-Test immer wieder Anhänger unter den Laryngologen. Auch wir haben die Färbemethode mit Toluidinblau auf ihren diagnostischen Stellenwert hin getestet.

1 *Um die Differentialdiagnose zwischen Tuberkulose, Präkanzerose und Karzinom zu verbessern, eine Frühdiagnose von präkanzerösen Kehlkopfveränderungen zu ermöglichen und um den Ort für gezielte Probeexzisionen sicherer zu finden, haben ALFOELDY und DUCHON 1965 die Schiller'sche Jodprobe für den Kehlkopf getestet. Intensität und Qualität der Anfärbung suspekter Gewebsveränderungen hängen von dem Glycogengehalt des Epithels ab. Da dieser in der Kehlkopfschleimhaut jedoch sehr variabel ist, konnten mit der Schiller'schen Jodprobe keine brauchbaren Ergebnisse erzielt werden (KLEINSASSER 1976). Die Methode hat wegen mangelhafter differentialdiagnostischer Aussagekraft keine Verbreitung unter den Laryngologen gefunden.*

-8.2. Toluidinblau-Test

Die Intravitalfärbung mit Toluidinblau wurde 1969 in Deutschland durch KOBURG und 1970 in USA durch STRONG in die Larynxdiagnostik eingeführt, nachdem man schon einige Jahre Erfahrungen mit der Anwendung von Toluidinblau in der Mundhöhle gesammelt hatte [1].
Nach Auffassung der Autoren sei dieser Färbetest spezifisch für Zellatypien, das Carcinoma in situ und das invasive Karzinom.

Eine Reihe von Autoren haben sich mit dieser Untersuchungsmethode intensiv auseinandergesetzt und sind aufgrund der von ihnen gewonnenen Ergebnisse, die kurz dargestellt werden sollen, zu dem Schluß gekommen, daß die Hauptvorteile dieser Methode in der verbesserten Indikationsstellung und zuverlässigeren Ortsbestimmung gezielter Biopsien sowie der Möglichkeit einer exakteren Begrenzung der Tumorausdehnung sind.
Die Häufigkeit der "falsch positiven" und "falsch negativen" Ergebnisse schwanke zwischen wenigen und 10 % (GUERIN 1972 [2], JOHANNSEN und PASCHER 1974 [3], KOBURG und STEINBACH 1969 [4], McNELIS und ESPARZA 1971 [5], SHEDD und GAETA 1971 [6], STRONG et al. 1970 [7], THOMSEN und THOMSEN 1975 [8]).

1 *Eine Literaturzusammenstellung über die Entwicklung der Toluidinblaufärbung in der Mundhöhle findet sich bei WANG und HORNSTEIN (1973). Die Autoren berichten über ihre umfangreichen Erfahrungen mit der Toluidinblaufärbung bei Präkanzerosen und Karzinomen der Lippen. In dieser Arbeit wird eingehend die Methodik geschildert und der Aussagewert diskutiert. Es sei an dieser Stelle dem Autor gestattet, dankend darauf hinzuweisen, daß dieser Erfahrungsbericht Anlaß für die Erprobung dieser Methode im Larynx in unserer Klinik war.*

2 *GUERIN (1972): Unter Hinweis auf die Probleme einer Krebsfrüherkennung sowie einer multizentrischen Krebsentstehung und dem Vorhandensein von Satellitenkarzinomen unterstreicht auch er die Vorteile der Toluidinblauanfärbung, frühe Krebsstadien besser zu erkennen, den Ort der Biopsie sicherer zu wählen und die Tumorrandzone therapeutisch sicherer in den Griff zu bekommen.*

3 *JOHANNSEN und PASCHER (1974): Die Autoren empfehlen aufgrund ihrer Erfahrungen mit 89 Patienten den Einsatz der Toluidinblaufärbung in indirekter Laryngoskopie; damit sei die Möglichkeit gegeben, daß diese Untersuchung auch der in der Praxis tätige HNO-Arzt durchführen könne. Diese Methode stelle eine wertvolle Bereicherung unter den diagnostischen Verfahren zur Krebsfrüherkennung dar. Sie diene insbesondere einer besseren Ortsbestimmung gezielter Probeexzisionen. Nur einmal sei bei einem Karzinom der Befund negativ gewesen, jedoch 9mal "falsch positiv", dabei habe es sich um Leukoplakien und chronische Laryngitiden gehandelt. Der Farbstoff sei bei diesen Befunden in kleine Epitheldefekte eingedrungen und habe nicht die typische tiefblaue Verfärbung hervorgerufen. Unter den 28 von 51 Patienten mit negativem Toluidinblaubefund wies der Großteil der Patienten Leukoplakien oder chronische Laryngitiden auf, die aufgrund des negativen Färberesultats nicht therapiert, sondern nur kontrolliert wurden.*

4 *KOBURG und STEINBACH (1969): Die Autoren führten 270 Mikrolaryngoskopien mit Toluidinblauanfärbung durch, bei 48 Patienten mit Kehlkopfkarzinomen war der Befund nur 3mal negativ, als Ursache geben sie submuköses Tumorwachstum an.*
Gezielte Probeexzisionen aus "blauen Zentren" bei maligne entarteten Leukoplakien und aus fleckförmig intensiv blauen Gewebsarealen bei multilokulär karzinomatös entarteten chronischen Laryngitiden erhöhen die Treffsicherheit auf der Suche nach dem klinisch, makroskopisch nicht eindeutig identifizierbaren Karzinomherd.

5 *McNELIS und ESPARZA (1971): Wenn man sich an den Grundsatz halte, alle blauangefärbten Schleimhautareale als suspekt zu betrachten und generell eine Biopsie vorzunehmen, so gelinge es immer häufiger, ein Carcinoma in situ zu diagnostizieren.*

6 *SHEDD und GAETA (1971): Die Autoren führten bei 48 Patienten mit Rachen- und Kehlkopferkrankungen mikrolaryngoskopisch eine Toluidinblauanfärbung durch. Bei allen 16 invasiven Kehlkopfkarzinomen sei der Test positiv ausgefallen. Die Ursache für die "falsch positiven" Fälle führen sie auf die Befunde einer Hyperkeratose, einer Entzündung mit oberflächlicher Erosion und auf "schwammiges Gewebe" zurück.*
Die Festlegung der Tumorausdehnung bereite besonders in den Fällen von "field cancerisation" Schwierigkeiten. Toluidinblau sei eine Methode, die Tumorgrenzen zuverlässiger als mit dem bloßen Auge zu determinieren. Mit Toluidinblau gelinge es auch, mikroinvasive Karzinome, Carcinomata in situ und Dysplasien in makroskopisch inapparenten Zonen bzw. in der Umgebung invasiver Karzinome zu diagnostizieren. Dieser Vorteil komme auch in der Überwachung nach Bestrahlungsbehandlung zum Tragen.

7 *STRONG et al (1970) gibt aufgrund seiner Erfahrungen im Umgang mit der Toluidinblauanfärbung bei Mikrolaryngoskopie folgende Vorteile an: Früherkennung von Carcinomata in situ und frühinfiltrativen Karzinomen; ein Carcinoma in situ sei gewöhnlich eine unauffällige Veränderung, die mit der üblichen Laryngoskopie kaum entdeckt werden könne.*
Leukoplakien oder umschriebene keratotische Veränderungen stellten oft ein diagnostisches Problem dar, da manche mit einem Karzinom assoziiert sein können. Dank der Toluidinblauanfärbung lasse sich die günstigste Stelle für eine Gewebsentnahme leichter finden.
Für die Festlegung der Tumorgrenze, die oft, insbesondere wegen entzündlicher Veränderungen, nur sehr schwer identifizierbar sei, leiste die Toluidinblauprobe, insbesondere auch intraoperativ, wertvolle Dienste. Oedeme nach Bestrahlungsbehandlung erschwerten oft die Beurteilung des Endolarynx im Rahmen der routinemäßigen Nachuntersuchungen; mit Hilfe des Toluidinblau-Tests ließen sich Karzinomreste an der Oberfläche zuverlässiger erfassen.

8 *THOMSEN und THOMSEN (1975): Die Autoren fanden bei ihrer Analyse von 36 Kehlkopfkarzinomen mit Toluidinblau in fünf Fällen einen "falsch negativen" und in sechs Fällen einen "falsch positiven Befund". Bei einem Patienten mit einem scheinbar "falsch positiven" Toluidinblaubefund konnte sechs Wochen später durch eine Biopsie das Karzinom gesichert werden. Die "falsch negativen" Befunde fanden sie bei folgenden Prozessen: eine ausgeprägte Hyperkeratose sowie ein subglottisches Karzinom und zwei Carcinomata in situ. Nach ihrer Auffassung sei die Toluidinblauanfärbung bei Carcinoma in situ unsicher.*

Übereinstimmung besteht darin, daß der Test nur dann als positiv zu werten sei, wenn sich das Gewebe in charakteristischer Weise leuchtend dunkelblau, ähnlich tintenblau, anfärbe (Abb. 6 und 9, S. 15/16). Eine Abgrenzung gegenüber den "falsch positiven" Befunden, die schmutzig verwaschen blaugrau imponierten, sei nicht immer einfach, jedoch notwendig (Abb. 7, S. 15).
Bei Läsionen der Schleimhaut infolge von Verletzungen oder bei entzündlichen Erosionen oder Ulcerationen könne der Farbstoff in die Tiefe eindringen und lasse sich nicht mehr abwischen. Entzündungszellen am Ulcusgrund würden sich ebenso wie die Zerfallsprodukte bei Nekrosen schwarzblau anfärben. Zu beachten sei weiterhin, daß das Flimmerepithel des Sinus Morgagni ebenso wie Schleim aufgrund des Mucopolysaccharidgehalts physiologischerweise schon zu einer hellblauen Abfärbung führe (Abb. 6). Die Grenzen des Tests und damit sind zugleich die "falsch negativen" Befunde angesprochen, seien immer dann erreicht, wenn Proliferationen wie Papillome oder Keratosen vorliegen, die ein Eindringen des Farbstoffs in die Tiefe unmöglich machen. Dadurch, daß der Farbstoff normales intaktes Epithel nicht passieren kann, ist er auch nicht für die Diagnostik und Bestimmung der submukösen Tumorausdehnung geeignet.

Wir fanden bei 103 Patienten mit Dysplasie, Carcinoma in situ oder invasivem Karzinom eine Übereinstimmung zwischen dem Färbetestergebnis und dem endgültigen histologischen Befund in ca. 80 %. Bei den Dysplasien lag die Quote der "falsch positiven" Befunde bei 23 %, bei den Karzinomen die der "falsch negativen" Befunde bei 16 %.

Trotz der relativ hohen Treffsicherheit wenden wir seit etwa drei Jahren die Intravitalfärbung mit Toluidinblau nicht mehr an, da sich durch ein weiterentwickeltes, systematisches bioptisches Vorgehen ein derartiges Zusatzdiagnostikum erübrigt. Die komplette Herdabtragung und großzügige flächenhafte Exzisionen von Gewebe bei diffusen hyperplastischen Veränderungen ermöglichen eine zuverlässige histologische Diagnose. Der Test wird insbesondere von den Autoren empfohlen, die heute noch aus derartigen Veränderungen Knipsbiopsien statt der sichereren Probeexstirpation vornehmen. Eine Gefahr sehen wir jedoch vor allem darin, daß diese Intravitalfärbung als alleiniger Suchtest verwendet wird und die Entscheidung über das weitere diagnostisch-therapeutische Vorgehen vom Ergebnis des Färbetests abhängig gemacht wird (JOHANNSEN und PASCHER 1974).

Eine Überschätzung des Aussagewertes und der Zuverlässigkeit dieser Methode gibt immer wieder Anlaß zu falschen Rückschlüssen. Die Unterlassung einer rechtzeitigen bioptischen Klärung kann für manchen Patienten fatale Folgen haben. Es soll deshalb abschließend nochmals betont werden, daß nach unserer Auffassung die Toluidinblaufärbung eine Gewebsentnahme zur histologischen Untersuchung nie ersetzen kann.

9. Exfoliativzytologie

Anfang der 50er Jahre waren es SIFMANOVIC und BYSTRAZANOSKA sowie BEIKERT und BECK, die neben anderen Organbereichen auch im Larynx die Zytologie zur Tumordiagnostik erprobten.
PAPANICOLAOU (1943) [1], der Begründer der Exfoliativzytologie, hat in einer Monographie die Vor- und Nachteile der Zytologie für den Bereich der Cervix übersichtlich dargestellt. Sie haben im wesentlichen noch heute Gültigkeit auch für die Abstrichzytologie im Larynx.

Verschiedene Arbeitsgruppen haben in den letzten 20 Jahren die Methode aufgegriffen und auf ihren diagnostischen Aussagewert hin im Larynx überprüft. Über eine hohe Treffsicherheit, die in einer zwischen 85 und 90 % liegenden Übereinstimmung zwischen Zytologie und Histologie zum Ausdruck kommt, berichten GRIPPAUDO (1958), MILAZZO (1965), HERRMANN et al. (1973) und FARAGO und DÖBRÖSSY (1971).
Wegen einer hohen Quote "falsch negativer" Befunde geben FAGAN und RYAN (1969) sowie THOMSEN et al. (1975) der Endoskopie mit Biopsie den Vorzug. THOMSEN teilt mit, daß in 17 Fällen ein "falsch negativer" und in 5 Fällen ein "falsch positiver" zytologischer Befund erhoben wurde, nur in 39 % bei 28 malignen Tumoren sei korrekt zytologisch diagnostiziert worden.

1 *PAPANICOLAOU (1943), zitiert von VOTAW (1952): Vorteile der Exfoliativzytologie: Die einfache und billige Untersuchungsmethode sei in der Hand eines erfahrenen Zytologen sehr zuverlässig, man könne versteckte und beginnende Neoplasien, wie z. B. ein Carcinoma in situ, vor Beginn der Ulceration früherkennen, sie eigne sich für ein Screening bei zahlreichen Patienten; die Zytologie stelle eine wertvolle Ergänzung zur Probeexzision dar, da eine große Fläche mit dem Abstrich erfaßt werde. Bei einer negativen Biopsie kann der zytologische Abstrich positiv sein, besondere Bedeutung kommt dieser Methode in der Tumorüberwachung nach Operation oder Bestrahlung zu.*
Nachteile: Mit der Zytologie sei der Malignitätsgrad nicht erkennbar, man könne also kein Grading durchführen, auch liefere die Zytologie keine Information über die Beziehung zum umgebenden Gewebe oder über metastatische Aktivitäten. Schließlich sei der Zeitaufwand für eine exakte zytologische Befundung größer.

Die zytologische Untersuchung im Rahmen unserer diagnostischen Vergleichsstudie ergab bei 103 Patienten mit Dysplasie, Carcinoma in situ und invasivem Karzinom im Larynx eine Trefferquote von 68 %. Entscheidend für den Einsatz der Zytologie in der Routine als primäre diagnostische Maßnahme ist die Tatsache, daß wir in keinem Fall einen "falsch positiven" Befund erhoben haben. Hier besteht bis auf wenige Fälle Übereinstimmung mit dem Schrifttum.

Nur THOMSEN und Mitarbeiter beschreiben 1975 unter 98 Kehlkopfabstrichen fünf "falsch positive" Fälle, offensichtlich alle nach Bestrahlungsbehandlung; die Autoren machen jedoch keine Angaben, welcher Gruppe nach der Einteilung von PAPANICOLAOU diese Befunde zuzuordnen waren. Es wäre deshalb denkbar, daß ein Befund der Gruppe III nach PAPANICOLAOU von den Autoren bereits nicht mehr als suspekt, sondern als maligne interpretiert wurde. Zum anderen geht aus der Arbeit nicht hervor, ob nicht bei diesen sogenannten "falsch positiven" Fällen nach einiger Zeit das Karzinomrezidiv histologisch verifiziert werden konnte.
FARAGO und DÖBRÖSSY (1971) geben in ihrer Analyse von 670 zytologischen Abstrichen zwei "falsch positive" Befunde an. Wir möchten hier auf die Mitteilung von HERRMANN und seiner Arbeitsgruppe (1973) verweisen, die über einen ähnlichen Fall, wie wir ihn beobachtet haben, (Abb. 34), berichteten. Bei Vorliegen einer chronischen Entzündung habe der zytologische Abstrich Gruppe V nach PAPANICOLAOU ergeben, histologisch konnte nur eine chronische Entzündung nachgewiesen werden. Bei der Kontrolluntersuchung wurde jedoch das Karzinom verifiziert.
Auch MILAZZO (1965) kann bei 6 % seiner Patienten auf eine sogenannte "falsch positive" Zytologie verweisen; die simultan entnommene Biopsie war histologisch negativ oder unsicher, erst die zweite Biopsie erbrachte dann in Übereinstimmung mit dem primären Zytologiebefund das Karzinom.
Wesentliche Bedeutung gewinnt die Zytologie nach Auffassung der Arbeitsgruppen HERRMANN (1973) sowie FRANZ und NEUMANN (1977) bei der Suche nach versteckten kleinsten, oft endoskopisch nicht zu identifizierenden, präneoplastischen Veränderungen, weiterhin bei der diffusen laryngealen Hyperplasie und schließlich zur Rezidivfrüherkennung nach Operation.

Auch wir haben in einzelnen Fällen bei diskreten tumorunverdächtigen hyperplastischen Veränderungen ein zytologisch positives Ergebnis erzielen können (Abb. 11). Das gleiche gilt für die diffusen Veränderungen bei chronisch-hyperplastischen Laryngitiden, auch hier gelang es, getrennt rechts- und linksseitig Karzinomzellen nachzuweisen (Abb. 12, S. 18).
Bei Beachtung des Grundsatzes, daß nur die positive Zytologie verbindlich ist, kann zweifelsohne die Zytologie als schonende und elegante Methode eine wertvolle Hilfe darstellen. Wir führten im Rahmen der diagnostischen Vergleichsstudie generell simultan Zytologie und Biopsien mit Histologie durch. Dabei zeigte sich, daß bei konsequenter Abtragung suspekter umschriebener Proliferationen mit großzügiger, flächenhafter und tiefgreifender Gewebsexzision bei diffus hyperplastischen Veränderungen die Treffsicherheit der Biopsie mit Histologie der Zytologie deutlich überlegen war.
Der eine beschriebene Fall (Abb. 34), bei dem die Zytologie gegenüber der Biopsie scheinbar überlegen war, geht bei epikritischer Würdigung eindeutig zu Lasten einer nicht adäquaten Biopsietechnik. Hätte man damals nicht vereinzelte Knipsbiopsien, sondern ausgiebige Gewebsexzisionen vorgenommen, wäre sicher simultan mit der Zytologie auch der histologische Nachweis des Krebses erbracht worden.

Den höchsten Grad an Sicherheit erbringt stets eine histologische Gewebsuntersuchung. Der zytologische Abstrich wurde dort besonders empfohlen, wo eine insuffiziente Biopsietechnik zu einer negativen Histologie führte und wo infolge eines Versäumnisses die negative Biopsie zu wiederholen, man sich mit einem fortgeschrittenen Tumor konfrontiert sah. Dies wird an den Ausführungen von MENDONCA und BRYCE (1973) deutlich [1].

1 Die Autoren schildern als Fallbespiel eine verschleppte Kehlkopfkarzinomdiagnose infolge einer negativen Probeexzision, nach 21 Monaten habe sich aus einer umschriebenen tumorsuspekten Verdickung am linken Stimmband vorne ein T_2-Tumor entwickelt. Er gibt in diesem Zusammenhang zu bedenken, ob nicht durch einen zytologischen Abstrich, der Zellen vom gesamten Endolarynx erfasse, zumindest ein Karzinomverdacht zu erwarten gewesen wäre. Die Zytologie erlaube die Einordnung in "high risc groups" mit der Konsequenz regelmäßiger Kontrolluntersuchungen und eventueller bioptischer Wiederholungsuntersuchungen. Damit sei die Voraussetzung für ein Screening und eine Krebsfrüherkennung gegeben.

Der 1975 von LAKATOS et al. empfohlene Einsatz des zytologischen Abstrichs, lupenendoskopisch in Lokalanästhesie entnommen, in der Hand des praktizierenden Otorhinolaryngologen, um eine exaktere Indikation für eine Mikrolaryngoskopie mit Probeexzision zu stellen, erscheint uns sehr problematisch, wenn man nicht einschränkend hinzufügt, daß nur der positive Zytologiebefund verbindlich und bei Vorliegen suspekter Veränderungen im Endolarynx und negativem Zytologiebefund stets eine bioptisch-histologische Klärung anzustreben ist.
Ein weiterer, auch von den beiden oben erwähnten Arbeitsgruppen empfohlener Anwendungsbereich, ist die posttherapeutische Verlaufskontrolle mit Hilfe der Zytologie bei Patienten nach Teilresektion oder Bestrahlungsbehandlung. Wir haben nur einen einzigen Fall aufzuweisen, bei dem die Zytologie richtungsweisend war. Bei klinisch unauffälligem postoperativen Befund war das positive Ergebnis des routinemäßig entnommenen zytologischen Abstrichs Anlaß für eine weitere bioptische Klärung, die das Karzinomrezidiv histologisch bestätigte. In allen anderen Fällen, in denen ein Rezidiv diagnostiziert wurde, waren stets Proliferationen wie Granulationen oder Leukoplakien, wenn auch sehr diskret, nachweisbar. Eine konsequente endoskopische Abtragung mit histologischer Untersuchung ergab in allen Fällen ein eindeutiges Karzinomrezidiv. Die Zytologie bleibt der Identifizierung der infolge operationsbedingter veränderter anatomischer Verhältnisse schwer erfaßbaren Rezidive vorbehalten. Berücksichtigt man jedoch die 40 % "falsch negativen" Befunde in der Rezidivgruppe nach Teilresektion, so bleibt vorerst noch eine gewisse diagnostische Lücke, die auch nicht durch den routinemäßigen zytologischen Abstrich geschlossen werden kann. Inwieweit hier die Nadelbiopsie als Routinediagnostikum eingesetzt wird, kann aufgrund der vorläufigen Ergebnisse noch nicht entschieden werden (vergl. dazu Kap. "Biopsietechnik", S. 55).
Nach den vorliegenden Erfahrungsberichten der Arbeitsgruppen SCHAUER und HERRMANN (1973) sowie FRANZ und NEUMANN (1978) bemüht man sich dort, durch gezielte mehrfache Abstriche aus der Umgebung von Karzinomen und Mikrokarzinomen eine Aussage über die Dignität dieser Epithelzonen zu machen. Man versucht, nur intraepithelial entwickelte Karzinomfelder zu begrenzen. Den Mitteilungen von FRANZ und NEUMANN (1978) zufolge, gelinge es ihnen, zytologisch, beispielsweise bei Leukoplakien, die verschiedenen Epitheldysplasiegrade zu differenzieren. Möglicherweise liegt hier eine Überbewertung der Aussagemöglichkeiten der Zytologie vor.

Die Arbeitsgruppe FRANZ und NEUMANN (1977) empfiehlt eine antibiotische Therapie vor der Durchführung der Zytologie. Nach Auffassung der Autoren bestehe die Problematik darin, daß durch die Entzündung das klinische Bild und auch die Histologie wie ein Malignom aussehen könne. Von der Zytologie nach antibiotischer Therapie erwarte man Aufschluß darüber, ob eine entzündliche oder neoplastisch bedingte Dysplasie vorliege. Zur Veranschaulichung werden zwei Fallbeispiele geschildert, die auszugsweise unten dargestellt und kritisch gewürdigt werden sollen [1].

Wegen des geringen Aufwandes und der großen Aussagekraft, insbesondere bei großflächigen multilokulären Epitheldysplasien, fordert NEUMANN die zytologische Verlaufsbeobachtung im Sinne einer "katamnestischen Zytologie". Bei Leukoplakien ermögliche die Differentialzytologie und/oder pathohistologische Befundung ein prognostisches Attribut.

1 *Fall 1: Bei Vorliegen eines Ulcus an der laryngealen Epiglottis wird von den Autoren unter antibiotischer Therapie zunächst die entzündliche "leukoplakische" Veränderung der Stimmlippen zytologisch kontrolliert. Nach einigen Wochen zeigte sich eine Rückbildung, die auch zytologisch dadurch zum Ausdruck kam, daß ein Rückgang der Entzündung und unreifer Dyskariosen zu beobachten war. Erst dann entschloß man sich zur Gewebsprobe aus der Epiglottis, die ein Karzinom ergab, das durch supraglottische Teilresektion behandelt werden konnte.*

Anmerkung: Es ist unverständlich, warum das supraglottische Karzinom nicht sofort zytologisch oder histologisch abgeklärt wurde. Die Entscheidung, ob eine supraglottische Teilresektion möglich ist, kann sicher nicht vom zytologischen Stimmlippenbefund abhängig gemacht werden. Es ist unbedingt erforderlich, falls man den Eindruck hat, daß der Tumor in Richtung Glottis wächst, histologisch einen Tumorbefall auszuschließen.

Fall 2: Eine umschriebene ulceröse Leukoplakie im vorderen Stimmlippenbereich bei stroboskopischem Stillstand und positivem Toluidinblau-Test zeigte zunächst zytologisch einen hohen Dyskarioseindex. Nach Rückbildung der klinischen und stroboskopischen Befunde fanden sich zytologisch nur noch vereinzelt reife Dyskariosen. Der pathologische Prozeß wurde schließlich durch Thyreotomie abgetragen, histologisch handelte es sich um eine mittelgradige Dysplasie.

Anmerkung: Nach unserer Auffassung wäre die Methode der Wahl die mikrolaryngoskopische Exzision der umschriebenen präkanzerös suspekten Veränderung gewesen. Es ist unverständlich, warum bei negativer Zytologie sofort eine Thyreotomie durchgeführt wird.

10. Zusatzdiagnostika: Histochemie, Fluoreszenzmikroskopie, Röntgen

Mit histochemischen Untersuchungen, wie sie 1965 MILAZZO, 1967 ROSEMANN, 1972 ROTH und 1973 HERRMANN und seine Arbeitsgruppe durchführten, haben wir bisher keine Erfahrungen.
Da diese Untersuchungsverfahren jedoch nach unserer Auffassung derzeit noch keine Relevanz in der klinischen Diagnostik von Kehlkopfkrebs und seinen Vorstadien besitzen, wird auf eine detaillierte literarische Würdigung im Rahmen dieser Arbeit verzichtet.

Fluoreszenzmikroskopische Untersuchungen mit Tetracyclinen (DUNN und DEVINE 1972) oder Hämatoporphyrinen (LEONARD und BECK 1971) sind technisch aufwendige Methoden, die nach den vorliegenden Erfahrungsberichten erst bei größeren Tumoren eine Aussage gestatten; es fehlen noch geeignete Indikatorsubstanzen, die subepitheliales Krebswachstum dem Auge sichtbar machen können. Für eine Krebsfrühdiagnose bieten sie gegenüber der Endoskopie mit Histologie keine Vorteile.

Röntgenuntersuchungen kommen für eine Krebsfrüherkennung im Larynx nicht in Frage; Tomographie und Laryngographie ermöglichen in einigen Fällen eine zusätzliche Information über die prätherapeutische Ausdehnung größerer Larynxkarzinome. Ähnliches gilt für die Szintigraphie, Ultraschall- und Infrarotuntersuchungen. Angesichts der modernen endoskopisch-bioptischen Möglichkeiten erübrigen sich die genannten Verfahren für eine Krebsdiagnostik im Larynx.

11. Techniken für eine Gewebegewinnung zur histologischen Untersuchung

11.1. Notwendigkeit bioptischer Klärung

Die Auffassungen über die Notwendigkeit und Durchführung einer bioptisch-histologischen Klärung laryngealer Proliferationen sind nicht einheitlich.

Manche Autoren vertrauen dem klinischen Blick und ihrer laryngologischen Erfahrung, andere sind überzeugt, daß durch Stroboskopie, Zytologie oder Toluidinblaufärbung eine Differenzierung zwischen gut- und bösartig möglich sei. Zurückhaltung gegenüber einer Gewebsentnahme sei schon wegen der möglichen Beeinträchtigung der Stimmlippenfunktion geboten. Als Folge ausgedehnter und wiederholter bioptischer Exzisionen bestehe die Gefahr einer permanenten, auch logopädisch nicht beeinflußbaren Stimmstörung. Zum Ausschluß einer malignen Erkrankung im Bereich der Stimmlippen wird deshalb die Stroboskopie bzw. die Mikrostroboskopie empfohlen (JOHANNSEN und PASCHER 1976) [1].

Dieselben Autoren teilten 1974 ihre Erfahrungen mit der Intravitalfärbung mit Toluidinblau mit. Sie berichten dabei über einen Fall negativer Anfärbung bei Vorliegen einer Leukoplakie, bei dem etwa ein halbes Jahr später ein Karzinom operativ behandelt werden mußte [2]. An diesem Beispiel wird deutlich, daß die Autoren offensichtlich bei negativer Knipsbiopsie oder negativer Toluidinblaufärbung bei umschriebenen Herden auf eine Probeexstirpation zur histologischen Klärung verzichten.

1 *Die Autoren melden Bedenken gegen die Forderung von KÖHN (1959) an, daß jede Leukoplakie histologisch geklärt werden sollte. Sie begründen ihre Zurückhaltung unter Hinweis auf LINK (1962) damit, daß das "negative" histologische Ergebnis einer Probeexzision praktisch keine oder nur eine geringe Aussagekraft besitze. Zum anderen würden durch die Gewebsentnahme hervorgerufene Substanzverluste, besonders wenn sie im Bereich der medialen Stimmlippenkante liegen, die Stimmfunktion beeinträchtigen. Hier helfe die Stroboskopie und besonders die Mikrostroboskopie weiter, da mit dieser Untersuchungsmethode das Stimmlippenkarzinom im Frühstadium diagnostiziert werden könne.*

2 *Die Autoren berichten über einen Patienten, bei dem sie im Jahre 1969 im Bereich der rechten Stimmlippe zwei leukoplakische Bezirke beobachtet haben. Die entnommene Biopsie habe histologisch eine Leukoplakie mit einzelnen Zellatypien, jedoch kein Malignom, ergeben, weshalb eine monatliche Befundkontrolle erfolgt sei, bis zum Jahre 1972 habe sich der Befund nicht geändert; im Februar 1972 habe sich die Leukoplakie nicht mit Toluidinblau angefärbt. Im September 1972 habe man dann beobachten müssen, daß die beiden leukoplakischen Bezirke inzwischen zusammengeflossen seien zu einem Herd, der an zwei Stellen toluidinblau-positiv war, zudem habe man stroboskopisch einen partiellen phonatorischen Stillstand festgestellt. Die histologische Untersuchung der operativ entfernten Stimmlippe habe ein Oberflächenkarzinom ergeben.*

Wegen des zweifelhaften diagnostischen Wertes einer bioptischen Untersuchung bei multilokulären Frühfällen des Kehlkopfkarzinoms mit flächenhaften Leukoplakien geben die Autoren FRANZ und NEUMANN (1977) der Zytologie den Vorzug [1].

Wir sind dagegen der Ansicht, daß aufgrund der vorliegenden Ergebnisse weder die Zytologie noch die Stroboskopie oder die Toluidinblaufärbung die bioptische Histologie ersetzen können. Nur eine positive Zytologie gestattet in einigen Fällen bei eindeutiger Operationsindikation den Verzicht auf weitere histologische Klärung.
Wir konnten zeigen, daß bei 202 Patienten mit Leukoplakien, Papillomen oder hyperplastischen Veränderungen im Bereich des Larynx, ohne daß klinisch Malignomverdacht bestand, in 13 bis 30 % schließlich doch ein Carcinoma in situ oder ein invasives Karzinom nachgewiesen werden konnte (Ergebnisse S. 37, Tab. 5, S. 36).
Weiterhin war der Anteil der klinisch gutartig imponierenden Veränderungen unter den "falsch negativen" Biopsiefällen immerhin 30 %. Diese Zahlen lassen erkennen, daß unsere Forderung, generell jede Proliferation, sehe die entzündliche Schleimhautschwellung oder die Leukoplakie auch noch so gutartig aus, histologisch geklärt werden muß, zurecht besteht. Die Histologie ermöglicht nicht nur eine Aussage über die Dignität oder den Differenzierungsgrad eines Tumors (Grading), sondern bei entsprechendem Vorgehen auch eine Beurteilung der Ausdehnung des malignen Prozesses unter Einbeziehung einer histomorphologischen Analyse der Umgebung des Tumors.

1 *Nach Auffassung der Autoren erlaube die Biopsie nur eine Aussage über die entnommene Stelle und nicht über benachbarte Gebiete. Wenn die histologische Untersuchung eine Dysplasie ergebe, so bleibe unklar, ob es sich um eine entzündliche oder neoplastische Dysplasie handle, weshalb weitere Biopsien erforderlich seien, bis das Karzinom gesichert oder der gesamte Prozeß abgetragen sei. Dies könne jedoch zu einer unberechtigten Stimmlippenverstümmelung mit endgültiger Heiserkeit führen. Mit Hilfe der Zytologie sei es möglich, die Biopsien auf ein Minimum einzuschränken und gezielt zum richtigen Zeitpunkt zu biopsieren.*

-11.2. Biopsietechnik und endoskopische Methode:

Das bioptische Vorgehen wird im wesentlichen durch die Größe und die Lokalisation des Prozesses bestimmt. Am wenigsten geeignet erscheint die indirekte Laryngoskopie. Sie sollte nur in Ausnahmefällen eingesetzt werden, statt dessen sei der Mikrolaryngoskopie der Vorzug zu geben (HAAS und DOEDERLEIN 1978, KLEINSASSER 1976, SEIFERTH und GLANZ 1971).
Aufgrund der Analyse unseres Krankenguts von 1973 bis 1976 wurde die Biopsie zur Karzinomsicherung nur in 20 % auf dem Wege der indirekten Laryngoskopie und in 65 % durch Mikrolaryngoskopie vorgenommen. Bei den mit Hilfe der indirekten Laryngoskopie diagnostizierten Karzinomfällen handelt es sich vorwiegend um fortgeschrittene Tumorstadien.
Bis 1975 stellte die Methode der Wahl die Mikrolaryngoskopie in Narkose dar. Seit Einführung der Lupenendoskopie (1975) wurden über 90 % der Larynxkarzinome ausschließlich durch Lupenendoskopie und Biopsie in Lokalanästhesie gesichert.

Da unter intaktem Epithel wachsende maligne Tumoren und ihre Ausläufer bei der üblichen Biopsietechnik immer wieder diagnostische Schwierigkeiten bereiteten, wurde die G r o b n a d e l b i o p s i e für den Larynx im Jahre 1976 eingeführt. Nach den vorliegenden Ergebnissen (S. 55) erweist sich die Grobnadelbiopsie als eine einfache und treffsichere Methode (STEINER, JAUMANN, PESCH 1978). Sie läßt sich zumeist lupenendoskopisch nach Schleimhautanästhesie am wachen Patienten durchführen; sie kann jedoch auch mikrolaryngoskopisch in Narkose vorgenommen werden. Ihr Hauptvorteil ist, daß Gewebe aus der Tiefe ohne wesentliche Beeinträchtigung der Funktion zur histologischen Untersuchung gewonnen werden kann. Zu den Indikationen im Kehlkopf zählen insbesondere hyperplastische,supraglottische Veränderungen, die prätherapeutische Festlegung der submukösen Tumorausdehnung und die posttherapeutische Überwachung zur Früherfassung von Rezidiv- bzw. Residualtumoren nach Operation oder Bestrahlung. Bei 47 Patienten, davon hatten 75 % ein Plattenepithelkarzinom, konnte die Methode erfolgreich angewandt werden; bei gezieltem Einsatz und bei entsprechender Gewebegewinnung konnte bisher eine Treffsicherheit von 100 % erzielt werden.

Für die Klärung umschriebener suspekter Proliferationen hat sich die P r o b e e x s t i r p a t i o n (Herdexzision, "excisional biopsy") bewährt.
Sie wird von verschiedenen Autoren als Methode der Wahl empfohlen (CZIGNER 1973, FRENZEL 1964, HAAS und DOEDERLEIN 1978, KLEINSASSER 1976, POTAPOV 1972). Die histomorphologische Aufarbeitung von zahlreichen Gewebsproben und die Serienschnitte von Larynxresektions- bzw. Laryngektomiepräparaten hatten den Nachweis des simultanen Vorkommens von Entzündung, Präkanzerose und Karzinom im Larynx erbracht (PESCH, STEINER, MAAK 1976, GLANZ und KLEINSASSER 1976). Die Übergänge zwischen Entzündung, Präkanzerose und Karzinom sind fließend, in einem präkanzerösen Bezirk kann Krebs multilokulär entstehen. Diese histologischen Erkenntnisse des Nebeneinanders verschiedener Dignitätsgrade in einem Herd mußten zwangsläufig zu einer Änderung der Gewebeentnahmetechnik führen; die histologische Aussagekraft wurde durch ausgiebige Herdexzisionen umschriebener und flächenhafte Gewebsexzisionen diffuser Veränderungen verbessert. Dieses Vorgehen hat die Treffsicherheit wesentlich erhöht, es kann auf andere diagnostische Zusatzverfahren verzichtet werden. In den meisten Fällen ist mit diesem diagnostischen Eingriff zugleich die lokale Therapie vollzogen, soweit es sich um Präkanzerosen oder Carcinomata in situ handelt. Ein weiterer Vorteil der Probeexstirpation besteht darin, daß wir durch das Entfernen von Epithel mit malignen Potenzen einer Entartung vorbeugen. Großflächige, teils tiefgreifende Gewebsexzisionen bei Vorliegen von chronisch-hyperplastischen Laryngitiden haben die Suche nach dem versteckt wachsenden,frühen Karzinom erleichtert. Während in den Jahren 1973 und 1974 in vereinzelten Fällen noch Biopsien aus präkanzerös suspekten Herden im Bereich der Stimmlippe mikrolaryngoskopisch entnommen wurden, überwiegt eindeutig in den letzten Jahren die diagnostisch-therapeutische Probeexstirpation (Ergebnisse, S. 55).
Nach Auffassung von KLEINSASSER (1976) sowie HAAS und DOEDERLEIN (1978) stellt jedoch die Exstirpation einer umschriebenen Veränderung anstatt der früher üblichen Probeexzision keineswegs einen therapeutischen Versuch dar. Bei Vorliegen eines Carcinoma in situ oder eines jungen Karzinoms sei eine Operations- oder Bestrahlungsbehandlung anzuschließen.

-11.3. Diagnosesicherung durch Operation

Angesichts der modernen endoskopischen Möglichkeiten sollte eine Operation als rein diagnostische Maßnahme die Ausnahme darstellen (KLEINSASSER 1976, SEIFERTH und GLANZ 1971). Dennoch gibt es eine Reihe von Mitteilungen im Schrifttum, von denen hier nur einige erwähnt werden können, aus denen hervorgeht, daß insbesondere bei wiederholten "falsch negativen" Biopsien eine Laryngofissur durchgeführt wurde (BOCKMÜHL et al. 1967, DWORACEK und WILTSCHKO 1954, LINK 1962, MÖLLER 1969, NEUMANN 1975, SCHMIDT-BÄUMLER und RUPP 1975).
Wir führten nur in den Jahren 1973 und 1974 fünfmal eine diagnostische Laryngofissur durch, wobei in drei Fällen durch Schnellschnittuntersuchung das Karzinom gesichert werden konnte.

-11.4. Wer soll die Biopsie ausführen?

Wir stimmen im wesentlichen mit der allgemein von klinischer Seite erhobenen Forderung, daß die Biopsie in die Hand dessen gehört, der die Therapie durchführt, überein. Dies gilt nicht für ausgedehnte Karzinome mit eindeutiger Indikation für eine Laryngektomie, sondern nur für kleinere Prozesse mit erhaltener Stimmlippenbeweglichkeit, bei denen eine Teilresektion noch möglich ist (FRENZEL 1964)
In diesen Fällen sollte der Facharzt nicht biopsieren, da dadurch möglicherweise die Beurteilung der prätherapeutischen Ausdehnung erschwert sein kann. Man muß mit unterschiedlicher Gewebsreaktion rechnen, die den Therapeuten bei der Entscheidung über Art und Umfang der Teilresektion irreführen kann.
10 % unserer Larynxkarzinome wurden extern durch den Facharzt bioptisch geklärt; nur selten geht aus dem Überweisungsbrief exakt Lokalisation und Größe des Tumors sowie Art und Umfang der diagnostischen Maßnahme hervor. Bei 15 Patienten mußte, da die Abtragung des Tumors nicht im Gesunden erfolgt war, eine Nachresektion durchgeführt werden; bei 70 % dieser Patienten hatte der Facharzt biopsiert.

-11.5. Analyse der "falsch negativen" Biopsien

Eine Schwierigkeit in der Bewertung "falsch negativer" Biopsien kann darin bestehen, daß die Entscheidung, ob noch eine negative Biopsie vorliegt oder schon ein Übergang in ein Karzinom besteht, oft nicht eindeutig getroffen werden kann.
Ergeben sich innerhalb von Wochen oder Monaten nach vorangegangener Biopsie mit einem benignen oder präkanzerösen Befundergebnis histologisch Zeichen der Malignität, so sprechen wir von einer "falsch negativen" Biopsie; wir müssen davon ausgehen, daß die erste Biopsie den malignen Prozeß in einem Herd, z. B. einem T_1-Tumor oder einem exophytischen T_3-Tumor nicht erfaßt hat.
Liegt ein zeitliches Intervall bis zu einem Jahr zwischen negativer Biopsie und der Karzinomdiagnose, müssen bei der Beurteilung das primäre diagnostische Vorgehen (Biopsie oder Abtragung), Lokalisation und Größe des Karzinoms berücksichtigt werden. Tritt beispielsweise ein Jahr nach Abtragung einer kleinen Leukoplakie, die histologisch einer Dysplasie entsprach, wiederum eine kleine Leukoplakie auf, die jetzt histologisch eindeutig maligne ist, so sollte man hier nicht mehr von einer negativen Biopsie, sondern besser von einer Vorerkrankung des Kehlkopfkarzinoms sprechen. Wird jedoch nach einer Biopsie aus einem umschriebenen Herd 6 bis 12 Monate später ein fortgeschrittener Tumor diagnostiziert, so ist eine "falsch negative" Biopsie als sehr wahrscheinlich anzunehmen.
KLEINSASSER (1973) [1] und SEIFERTH und GLANZ (1971) [2] berichten von Fällen, bei denen ein Jahr nach Biopsie ein Karzinom aufgetreten sei, äußern sich jedoch nicht über die Größe des Karzinoms.

1 *KLEINSASSER (1973): Wenn innerhalb eines Jahres aus einem Papillom ein Karzinom entstanden sei, müsse man unterstellen, daß eventuell schon bei der ersten Biopsie ein Karzinom vorlag, das bei der Exzision nicht erfaßt worden sei.*

2 *SEIFERTH und GLANZ (1971): Wenn ein Jahr nach der Diagnose eines Carcinoma in situ ein invasives Karzinom nachgewiesen werde, so dürfe man annehmen, daß möglicherweise im Tumorrandgebiet nur Ausläufer des infiltrierend wachsenden Karzinoms erfaßt wurden.*

Schon 1890 schrieb KUTTNER [1] über die Schwierigkeiten einer exakten histologischen Beurteilung bioptischen Materials durch den Pathologen. SUGAR [2] geht 1970 nochmals ausführlich auf diese Problematik ein. Im Schrifttum fehlt es nicht an Hinweisen zu dieser Thematik (BRUCHMÖLLER et al. 1977, CZIGNER 1973, SEIFERTH und GLANZ 1971, vergl. auch Kap. "Diagnosesicherung durch Operation", S. 148).

Der Anteil an "falsch negativen" Biopsien bei 793 Biopsien im eigenen Material der Jahre 1973 bis 1976 beträgt 7 %. In dieser Gruppe "falsch negativer" Biopsien sind jedoch auch die Fälle enthalten, bei denen klinisch Karzinomverdacht bestand, prätherapeutisch ein Carcinoma in situ diagnostiziert und durch die anschließende Mikrolaryngoskopie bzw. Operation ein invasives Karzinom histologisch nachgewiesen wurde. In 45 % der Fälle handelte es sich um T_1-Tumoren.
Während die Treffsicherheit lupenendoskopisch und mikrolaryngoskopisch entnommener Biopsien gleich war, liegt die Quote der "falsch negativen" Biopsien bei indirekter Laryngoskopie dreimal so hoch. Bei 30 % der "falsch negativen" Fälle lag klinisch primär kein Verdacht auf Malignität vor. Dies unterstreicht die Notwendigkeit, generell jede Proliferation, unabhängig ihrer klinischen Dignität, bioptisch-histologisch abzuklären.

1 *"Übergibt der Kliniker dem pathologischen Anatom ein Gewebsstück, das in genügender Größe aus dem Tumor selbst entfernt ist, so macht die Diagnose keinerlei Schwierigkeiten. Ist das exzidierte Stück aber nur aus der Oberfläche entfernt, sodaß es nichts vom Untergewebe enthält oder stammt es gar aus der Umgebung des Tumors, nicht aus diesem selbst, so bleibt der pathologische Anatom frei von jeder Verantwortung".*

2 *"Aus suspekten Herden auf dem Stimmband erhalten wir kleine, häufig nur reiskorngroße, sogenannte Mikroexzisate, sie erschweren eine kategorische Stellungnahme. Wird die Exzision in entsprechender Weise und an erforderlicher Stelle vorgenommen, so ist die Mehrzahl dieser Exzisate zur genauen Beurteilung der histologischen Struktur geeignet".*

Zu den Faktoren, die ursächlich eine Rolle spielen können, zählen neben den bereits diskutierten Biopsietechniken oder endoskopischen Methoden die Erfahrungen des Untersuchers und die Eigenschaften des Tumors (Lokalisation, Größe und Oberflächenbeschaffenheit).
Negative Biopsien bei submukös wáchsenden Tumoren (LEICHER 1935), bei umschriebenen Proliferationen,einer Leukoplakie beispielsweise (JOHANNSEN und PASCHER 1974, MENDONCA und BRYCE (1973) oder bei chronisch-hyperplastischen Laryngitiden (GABRIEL und JONES 1960) gehen zu Lasten einer nicht befundadäquaten Biopsietechnik.
Bei exulcerierend, nekrotisch zerfallenden Tumoren kann es schwierig sein, den richtigen Entnahmeort für die Biopsie zu wählen, allzu oft wird dabei nur nekrotisches Gewebe und nicht der Tumor selbst erfaßt. Ähnliches gilt für die exophytisch wachsenden Tumoren mit starker Verhornung an der Oberfläche, den verrukösen Karzinomen (DEMIAN et al. 1973); bei nicht ausreichend tiefer Biopsie wird sich im histologischen Bild nur eine Keratose darstellen lassen.
Im Rahmen eines Vergleichs verschiedener Diagnostikmethoden konnten wir zeigen, daß die Erfahrung des Untersuchers eine nicht unwesentliche Rolle bei der Treffsicherheit von Biopsien aus Larynxtumoren spielt.
Wir haben bei den Patienten mit Verdacht auf Larynxkarzinomen zunächst in der Endoskopie einen zytologischen Abstrich entnommen und die Fotodokumentation durchgeführt. Anschließend erfolgte in der Poliklinik durch einen jüngeren Kollegen eine Biopsie aus dem Tumor. Schließlich wurde nochmals in der Endoskopie biopsiert. Wir konnten zeigen, daß die zuletzt entnommene Biopsie die größte Treffsicherheit aufzuweisen hatte, danach folgte die Zytologie; die Zahl der "falsch negativen" Biopsien war bei dem in diesem Bereich noch unerfahrenen Kollegen am höchsten.

12. Therapie der Krebsvor- und Frühstadien

-12.1. Therapie der Dysplasie

Die Epitheldysplasie repräsentiert eine heterogene Gruppe unterschiedlicher Dignität und unbekannter prospektiver Potenz. Dementsprechend uneinheitlich sind die angewandten Therapieformen, insbesondere bei Rezidivneigung und großer Ausdehnung des Prozesses.
Die Beobachtung von einzelnen Fällen, bei denen ein Obergang in ein Karzinom im Laufe der Jahre festgestellt werden mußte, war immer wieder Anlaß, die Dysplasie wie einen malignen Tumor mit Bestrahlung oder Operation zu behandeln.

-1.1. Bestrahlungsbehandlung der Dysplasie

HOMMERICH (1971/1974), der für eine Entzündungsbestrahlung der Leukoplakien (Epithelhyperplasie Grad I ohne Atypie) mit 2 300 rd und bei Leukoplakien mit Atypien mit 5 000 rd eintrat, stellte 1971 in einer Publikation die Literatur zu diesem Thema zusammen. Auch MÖNZEL (1973) plädierte für eine forcierte Entzündungsbestrahlung mit 1 200 bis 1 500 rd bei einfachen, leukoplakischen Hyperplasien ohne Atypien.
HOMMERICH führte die relativ hohe Versagerquote bei einem Drittel der Leukoplakien auf das Vorhandensein von Ödem und Hyperkeratose zurück. Die Bestrahlung könne nur dann erfolgreich sein, wenn das entsprechende Substrat, die subepitheliale Entzündung, histologisch nachgewiesen sei.
Ober die Häufigkeit des Vorkommens, Ursache und Wirkung der subepithelialen Entzündung bei den einfachen leukoplakischen Hyperplasien der Kehlkopfschleimhaut (Grad I nach KLEINSASSER) und deren therapeutische Konsequenzen gab es Differenzen in der Auffassung zwischen HOMMERICH (1971/1974) und MÖNZEL (1973). MÖNZEL konnte 1976 an einer großen Serie von Leukoplakien histomorphologisch in Obereinstimmung mit seinen früher mitgeteilten Beobachtungen nachweisen, daß fast immer Zeichen einer zellulär entzündlichen Infiltration vorhanden sind (MÖNZEL und MEISTER 1976); weiterhin stellten die Autoren fest, daß der Entzündungsgrad mit dem Dysplasiegrad korreliere, je ernster die Epithelveränderung sei, desto mehr Entzündungszeichen seien nachweisbar.

Zu diesem Ergebnis gelangten auch BOCCA und Mitarbeiter 1974.
MÜNZEL hat inzwischen (1977) wegen der hohen Versagerquote und der Beobachtung zahlreicher Übergänge von Leukoplakien in invasive Karzinome die Bestrahlungsbehandlung der Leukoplakie völlig verlassen.
Eine Reihe von Autoren sprechen sich gegen eine Bestrahlung der Präkanzerosen aus: KLEINSASSER (1976) lehnt die Entzündungsbestrahlung von Leukoplakien ab; bei Bestrahlung eines zur Kanzerisierung disponierten Epithels müsse man radiogene Karzinome fürchten (GLANZ und KLEINSASSER 1976).
Generell gegen eine Bestrahlung prämaligner Veränderungen spricht sich LEDERMAN (1963) aus, da nach seiner Auffassung weder Rezidivfreiheit garantiert sei noch der Übergang in Karzinom durch die Bestrahlung verhindert werden könne; außerdem könne man bei Auftreten eines Karzinoms dann nicht mehr bestrahlen.
Aus ähnlichen Überlegungen äußerten sich ALBRECHT (1958) und BOCCA et al. (1974) gegen eine Bestrahlungsbehandlung von Präkanzerosen.
HERRMANN und GAY (1977) berichten, daß bei drei von vier Patienten mit einer Hyperplasie (Grad I oder II) nach einer Bestrahlung mit 1 500 bis 2 600 rd innerhalb von zwei Jahren ein Karzinom aufgetreten sei.

Wir führten letztmals 1973 bei drei Patienten mit einer Leukoplakie, die häufig rezidivierte, eine Bestrahlungsbehandlung durch; es sind jedoch trotz Bestrahlung wiederholt ipsilateral Leukoplakieherde aufgetreten, die seither nur endoskopisch behandelt wurden. Bei keinem der Patienten ist bisher ein Übergang in ein Karzinom beobachtet worden (Ergebnisse S. 65). Wir geben seither der endoskopischen Behandlung von Präkanzerosen absolut den Vorzug.

-1.2. Operative Behandlung der Dysplasie

Bei ausgedehnten Präkanzerosen kann eine operative Behandlung erforderlich werden (BOCCA et al. 1974, NEUMANN 1975).

Wir haben zwischen 1973 und 1978 sechsmal wegen einer erheblichen Rezidivneigung oder wegen der Ausdehnung des Prozesses eine operative Behandlung von Dysplasien vorgenommen. Bei drei Patienten sind trotz Operation immer wieder Rezidive aufgetreten (Ergebnisse S. 67, Fall 1).

Ganz offensichtlich gibt es im Larynx Erkrankungsfälle mit Dysplasien, die klinisch als Leukoplakien, Hyperkeratosen oder Papillome imponieren, die weder durch eine Bestrahlungsbehandlung noch durch eine radikale Resektion zu beeinflussen sind. Diese Tatsache weckt den Verdacht auf die fortgesetzte Einwirkung von irritativen Schadstoffen. Man sollte sich in allen Fällen bemühen, durch gezielte Exploration die möglicherweise auslösenden Faktoren zu eruieren und entsprechend auszuschalten. Bei hartnäckig rezidivierenden Präkanzerosen sind wir vorerst noch auf Vermutungen über die mögliche Mitwirkung chronisch einwirkender Noxen angewiesen.

-1.3. Endoskopische Behandlung der Dysplasie

Die endoskopische Behandlung gilt heute als Methode der Wahl bei laryngealen Dysplasien (Grad I und II) (BOCCA 1974, HAAS und DOEDERLEIN 1978, KLEINSASSER 1976, SEIFERTH et al. 1973).

Von 319 Patienten mit einer Dysplasie im Larynx wurden zwischen 1973 und 1978 310 (97%) nur endoskopisch therapiert. 258mal war eine einmalige endoskopische Abtragung als diagnostische und zugleich therapeutische Maßnahme ausreichend. In 52 Fällen waren mehrfache Endoskopien zur Behandlung von Rezidivdysplasien notwendig, in 8 Fällen mußte sogar mehr als zweimal mikrolaryngoskopiert werden, es handelte sich vorwiegend um Papillome Grad II wechselnder Lokalisation.
Bei vier Patienten, die wegen einer Dysplasie 1973 oder 1974 endoskopisch behandelt wurden, trat nach 12 bis 31 Monaten ipsilateral ein invasives Karzinom auf, das operativ entfernt wurde. Zweimal ließ sich im Operationsresektat kein Karzinom mehr nachweisen (posttherapeutisch T_0) (vergl. Ergebnisse S. 67). Bemerkenswert ist, daß bei allen vier Patienten histologisch alle Übergänge von der Entzündung und Dysplasie bis hin zum Carcinoma in situ und invasiven Karzinom nachweisbar waren.
Im folgenden Kapitel soll die Problematik des Übergangs von Dysplasien in ein invasives Karzinom anhand des Schrifttums und unseres Krankenguts analysiert werden.

-12.2. Dysplasie als Vorerkrankung des Kehlkopfkarzinoms

Im Rahmen der Krankengutanalyse sollte auch der Frage nachgegangen werden, ob bei unseren 372 Patienten mit einem Carcinoma in situ oder invasiven Karzinom im Larynx Erkrankungen des Kehlkopfes vorangegangen sind; damit im Zusammenhang werden eine Reihe von Fragen aufgeworfen über Art und Häufigkeit der Erkrankung, die Zeitspanne bis zur Entwicklung des Karzinoms, Therapieform der Vorerkrankung, Lokalisation der Primär- und Sekundärerkrankung und andere mehr. Die Frage, welche Erkrankungen man zu den fakultativen und obligaten Vorerkrankungen des Kehlkopfkrebses rechnet, wird im Schrifttum unterschiedlich beantwortet. Im wesentlichen beruhen die Mitteilungen auf Einzelbeobachtungen.

Nach den Erfahrungen von KLEINSASSER (1963/1976) seien Kehlkopfpapillome, die erstmals im Jugendalter auftreten, Polypen, Pachydermien im Bereich des Processus vocalis (Kontaktulcera) sowie Interarypachydermien keine Vorerkrankungen des Kehlkopfkrebses; dagegen könnten alle Formen der chronischen Laryngitis, Leukoplakien, Keratosen und Papillome bei Erwachsenen Vorerkrankungen des Karzinoms sein. Papillome und Keratosen bis Grad I betrachtet Kleinsasser als in der Mehrzahl gutartige und gutartig bleibende echte Tumoren, bei denen allerdings in wenigen Einzelfällen doch eine Kanzerisierung erfolgen könne. Es handle sich demnach um fakultative Präkanzerosen, die entsprechend respektiert und behandelt werden müßten. Die Entfernung dieser Veränderungen stelle einen Akt der Krebsprophylaxe dar. Zu den fakultativen Präkanzerosen rechnet er auch die mittelgradige Epitheldysplasie (Grad II). Anders sei dies beim Carcinoma in situ (hochgradige Epitheldysplasie Grad III nach KLEINSASSER). Hier sei mit einem Übergang in ein invasives Karzinom mit hoher Wahrscheinlichkeit zu rechnen.

Nach Auffassung von NEUMANN und FRANZ (1977) gehöre die Epitheldysplasie nicht unbedingt in das Vorfeld des Karzinoms, da es der nötigen Entartungsregelhaftigkeit ermangle. Die Dysplasie könne keinesfalls generell als Zwischenstufe in der Karzinogenese aufgefaßt werden.

HOMBURGER (1975) verwendet für die diffuse Schleimhautverdickung, besonders in der hinteren Kehlkopfregion, den Begriff der Pachydermie, wobei er betont, daß zu einer bestimmten Zeit ein Fortschreiten zur malignen Degeneration möglich sei. Unter den verschiedenen pathologischen Veränderungen als Vorläufer des Kehlkopfkarzinoms hält er die Leukoplakie für am wichtigsten. Nach seinen Erfahrungen könne trotz wiederholter und adäquater Exzision und trotz Elimination von chronischen Reizen wie Rauchen und chemische Exposition schließlich doch aus einer Leukoplakie ein Carcinoma in situ, gefolgt von einem invasiven Karzinom, nachgewiesen werden. Dieser Übergang sei oft in Serienschnitten von Biopsien beobachtet worden.

Nach Angaben von DUCHON et al.(1972) seien von 29 Larynxpachydermien (Grad II) drei in ein invasives Karzinom übergegangen.

SUGAR (1970), der zu den Präkanzerosen alle hyperplastischen Formen der chronischen Laryngitis, die Pachydermie und das Papillom beim Erwachsenen mit und ohne Atypien, rechnet, berichtet, daß die Mehrzahl der Carcinoma in situ-Fälle auf dem Boden von Pachydermien entstanden sei.

BOCCA und Mitarbeiter (1974) betrachten Leukoplakien und Papillome als echte Präkanzerosen, da sie in 20 bzw. 27 % innerhalb von zwei bis zehn Jahren Übergänge in ein Karzinom beobachtet hätten. Aus einer Literaturübersicht bei BOCCA sowie bei KÖHN (1959) geht hervor, daß mit einem Übergang der Leukoplakie in ein Karzinom in 3 bis 70 % der Fälle zu rechnen sei.

Weiterhin beschreiben KLESTADT (1930) und BOCKMÜHL (1967) Fälle von histologisch als Präkanzerosen verifizierten Pachydermien oder Leukoplakien, die in ein Karzinom übergegangen seien. Einer Mitteilung von SEIFERTH und GLANZ (1971) zufolge seien von 21 indirekt, offensichtlich nicht vollständig abgetragenen Proliferationen, deren histologische Befunde hyperplastische Entzündungen, Pachydermien, Hyperkeratosen oder Papillomen entsprachen, innerhalb von 2 bis 11 Jahren 17 maligne entartet.

KLEINSASSER gibt aufgrund einer retrospektiven Kontrolle vermeintlich gutartiger Veränderungen zu bedenken, daß in den eventuell schon vor Jahren entnommenen Biopsien charakteristische Veränderungen eines Carcinoma in situ nachgewiesen werden könnten; das Carcinoma in situ sei damals nicht genügend bekannt und nicht adäquat behandelt worden.

Der Autor folgert daraus, daß in der Mehrzahl aller Fälle das Carcinoma in situ die erste lichtmikroskopisch faßbare Veränderung sei, die den Kanzerisierungsprozeß eröffne. Selten entwickle sich im Laufe der Zeit aus einer Epithelhyperplasie Grad I ein Grad II und schließlich ein Grad III. Dies treffe nur zu bei einzelnen Keratosen und wohl auch bei der Kanzerisierung der chronischen Laryngitis (GLANZ und KLEINSASSER 1976).

Die Analyse der eigenen 17 Fälle mit einer Vorerkrankung im Kehlkopf ergab, daß es sich überwiegend (62 %) um Leukoplakien und Papillome handelte, die histologisch einer Dysplasie Grad II entsprachen.
Das zeitliche Intervall zwischen Behandlung der Ersterkrankung und Manifestwerden des Carcinoma in situ (n = 4) bzw. invasiven Karzinoms (n = 13) betrug 35 Monate, der kürzeste Abstand betrug 12, der längste 36 Monate.
In allen Fällen lagen umschriebene Veränderungen vor, die überwiegend (bei 14 Patienten) mikrolaryngoskopisch und bei 3 Patienten operativ behandelt wurden.

Auffällig war, daß bei allen mikrolaryngoskopisch behandelten Patienten ipsilateral und bei den operativ behandelten Patienten kontralateral die maligne Erkrankung entstand.
Daraus könnte vorschnell gefolgert werden, daß die mikrolaryngoskopische Abtragung nicht die geeignete Therapiemethode darstelle, oder daß man bei der Erstbehandlung unzureichend abgetragen habe, den eigentlichen Herd mit der malignen Potenz zurückgelassen habe ("falsch negative Biopsie").
Dagegen spricht eindeutig das relativ große zeitliche Intervall von durchschnittlich 35 Monaten und die Tatsache, daß es sich durchwegs um sehr umschriebene Veränderungen gehandelt hatte. Hinzu kommt, daß in den meisten Fällen der neu entstandene Krebs noch nicht weit fortgeschritten war, so daß eine funktionserhaltende endoskopische oder operative Behandlung noch möglich war.

Bei den drei Patienten, deren Primärerkrankung, eine Dysplasie Grad II, operativ behandelt wurde, entstand in zwei Fällen auf der kontralateralen Seite ein Carcinoma in situ und einmal ein invasives Karzinom.

Bei allen mußten mehrfach im Resektionsbereich bei einem durchschnittlichen Intervall von 20 Monaten dysplastische Epithelveränderungen mikrolaryngoskopisch abgetragen werden, bevor es zur Ausbildung der malignen Erkrankung auf der Gegenseite kam.
Man könnte diese Differenz zu den nur mikrolaryngoskopisch behandelten Patienten in der Weise interpretieren, daß offensichtlich eine diffuse Epithelschädigung vorlag, wobei durch die Operation ein Großteil entfernt wurde, jedoch durch das weitere Einwirken von kanzerogenen Noxen die Epithelentdifferenzierung auf der kontralateralen Seite schneller fortgeschritten sei, da sie unbehandelt war und deshalb primär zum Manifestwerden des Karzinoms führen mußte. Dies stimmt überein mit dem Beobachtungen von Rezidiven nach Kehlkopfteilresektionen wegen eines glottischen T_1-Karzinoms, auch dort wurde durchwegs auf der kontralateralen Seite der zweite, neu entstandene Krebs nach durchschnittlich vier Jahren beobachtet (vergl. S. 172).
Für diese Deutung spricht die Tatsache, daß bei den vier Patienten, deren dysplastische Ersterkrankung und karzinomatöse Sekundärerkrankung in den Zeitraum zwischen 1973 und 1976 fällt, im Resektat histologisch simultan Entzündung, Präkanzerose, Carcinoma in situ und invasives Karzinom nachgewiesen werden konnte.

Wir führen das Entstehen der malignen Erkrankung von Kehlköpfen, in denen histologisch eine benigne oder präkanzeröse Vorerkrankung nachgewiesen worden war, nicht auf eine unzureichende lokale Therapie zurück. Eine Exzisionsbehandlung ist als eine zeitbedingte, zirkumskripte Heilung zu verstehen. Man entfernt den zum gegebenen Zeitpunkt manifesten Herd, ohne damit das dysplastisch vorgeschädigte Epithel der Umgebung mitzubehandeln.
Ein Rezidiv oder besser eine Zweiterkrankung kann nach unserer Erfahrung, wenn auch nicht in allen Fällen, sicherer verhindert werden durch eine pathogenetisch orientierte Kombinationsbehandlung, die ein Persistieren oder besser eine Progression der vorhandenen Epithelschädigung in Rechnung stellt.
Im Schrifttum wird immer wieder davon gesprochen, daß eine Präkanzerose übergegangen sei in ein Karzinom oder daß auf dem Boden einer Leukoplakie eine maligne Degeneration stattgefunden habe. Wir sind jedoch der Auffassung, daß dies eine unzulässige Interpretation ist. Man kann nämlich auch eine andere Vermutung herauslesen: In einem durch exogene Noxen diffus geschädigten Kehlkopf mit einer umschriebenen, durch Biopsie erwiesenen Epitheldysplasie, kann an jeder Stelle eine Entartung auftreten. Die Einhaltung einer stufenartigen Eskalation von der Hyperplasie über die Dysplasie braucht nicht eingehalten zu werden; sie ist bis jetzt nicht beweisbar gewesen.

-12.3. Therapie des Carcinoma in situ

Analysiert man das Schrifttum der letzten 10 Jahre über die verschiedenen Behandlungsmethoden des laryngealen Carcinoma in situ, so wird man erkennen, daß allgemein die Meinung vorherrscht, das Carcinoma in situ sei, da ein Übergang in ein infiltratives Wachstum mit hoher Wahrscheinlichkeit stattfinde, wie ein Karzinom zu therapieren (HAAS 1977, KLEINSASSER 1976, SEIFERTH und GLANZ 1971, PENE und FLETSCHER 1976, WILLIAMS und BEETHAM 1976).

Das Carcinoma in situ gilt dementsprechend als maligne Neoplasie im präinvasiven Stadium, die in ein invasives Karzinom übergeht, falls sie unbehandelt bleibt. [1]

In der therapeutischen Einstellung zum Carcinoma in situ ist jedoch eine Differenz erkennbar zwischen den Gynäkologen, welche die Grundlagen für eine Klassifikation der Epithelhyper- und Dysplasien erarbeitet haben, und den Laryngologen, die andere therapeutische Schlüsse ziehen.

1 *KLEINSASSER (1976) wiederholt seine früher (1959) schon vertretene Ansicht, daß das unbehandelte Carcinoma in situ sicher eines Tages in ein invasives Karzinom übergehe. Das Carcinoma in situ sei zwar eine obligate Präkanzerose, doch stelle es nicht ein Frühstadium des Karzinoms dar, da es nachweislich jahrelang im "in situ-Stadium" verharren könne. Er macht jedoch die Einschränkung, daß dies nicht immer der Fall sei; individuelle immunbiologische Abwehrprozesse seien möglicherweise für den Übergang des "gebändigten Karzinoms" in ein "ungehemmtes, infiltrierendes Karzinom" verantwortlich. Der Verlauf könne im Einzelfall nicht vorausgesagt werden, der Übergang von einem Carcinoma in situ in ein Karzinom könne sich schon morgen oder erst in Jahren vollziehen. Er zieht daraus die Konsequenz, daß jedes zögernde Beobachten eines Carcinoma in situ den Patienten gefährde.*
Andere Autoren vertreten ebenfalls die Ansicht, daß beim Carcinoma in situ mit hoher Wahrscheinlichkeit eine Progression zum infiltrierenden Krebs bestehe (HAAS und DOEDERLEIN 1978, McNELIS 1971, ROSEMANN 1963).

Während OBER (1969) schon vor 10 Jahren die alleinige Exzision eines Carcinoma in situ im Bereich der Cervix forderte [1], empfahl KLEINSASSER die Bestrahlung oder die Operation beim Carcinoma in situ [2].

-3.1. Bestrahlungsbehandlung des Carcinoma in situ

Die Radium-Kontaktbestrahlung ist in den letzten Jahrzehnten weitgehend durch die Bestrahlung mit Telekobalt verdrängt worden [3].
Generelle Befürworter der Bestrahlungsbehandlung des Carcinoma in situ sind JENNINGS und CARWISH (1956), LEDERMAN (1963), WILLIAMS (1976).
HOLINGER und SCHILD (1966) erzielten durch Bestrahlungsbehandlung die gleichen Ergebnisse wie durch Operation.
KLEINSASSER (1976) und HAAS (1977) geben bei alten Menschen mit einem Carcinoma in situ der Bestrahlungsbehandlung den Vorzug.

1 *OBER (1969): Bei den Anfangsstadien entscheidet die eigene Erfahrung, die Ausdehnung der Erkrankung, Übung und Können des Therapeuten sowie das im Einzelfall durchaus wechselnde Behandlungsrisiko. Überbehandlungen waren früher viel zu oft die Folge; je nach Zuordnung des Carcinoma in situ zu der Gruppe der Präkanzerosen oder schon zu den Karzinomen wurden unterschiedliche therapeutische Schlüsse gezogen. Manche Frau hat ihr Leben oder eine schwere Verstümmelung damit bezahlt. Nach seiner Auffassung sei bei einem Carcinoma in situ, das eindeutig im Gesunden exzidiert sei, eine weitere Behandlung nicht nötig, die Patientin müsse nur sorgfältig kontrolliert werden. Er selbst habe nach gesicherter Entfernung eines gesteigerten atypischen Epithels keine neuen Carcinomata in situ beobachtet, wie es andere beschrieben haben. Bei bisweilen multizentrischer Entstehung sei das durchaus verständlich, jedoch ein seltenes Ereignis, sofern das Gebiet entfernt wurde, das potentiell am häufigsten erkranken kann.*

2 *KLEINSASSER (1976): Bei bösartigen Tumoren, und dazu zählt KLEINSASSER auch das Carcinoma in situ, sei ein Eingriff von außen (nach Laryngotomie) jedem endoskopischen Eingriff an Übersichtlichkeit hin überlegen. Endoskopische Verfahren seien für die Behandlung des Carcinoma in situ und des Mikrokarzinoms unsicher, er habe nach endoskopischer Behandlung, die sicher im Gesunden erfolgt sei, bei Operationen noch Tumorreste gefunden. Man könne zwar das endoskopische Vorgehen, mit dem es öfters gelinge, kleine Karzinome vollständig zu entfernen, nicht kategorisch generell ablehnen. So empfiehlt er je nach Tumorausdehnung und Alter des Patienten eine Laryngofissur mit Chordektomie bei einem jungen Patienten und die Bestrahlungsbehandlung bei älteren Patienten.*

3 *Literaturübersichten zur Bestrahlungsbehandlung des Carcinoma in situ finden sich bei JENNINGS und DARWISH (1956), SEIFERTH und GLANZ (1971) und KLEINSASSER (1976).*

McNELIS und ESPARZA (1971) sowie MILLER und FISHER (1971) sehen eine Indikation für eine radiologische Behandlung nur bei multifokalem Carcinoma in situ im Larynx. Bei umschriebenen Carcinomata in situ empfehlen sie eine endoskopische Abtragung.
Über eine Rezidivquote zwischen 10 und 20 % nach Bestrahlung des laryngealen Carcinoma in situ mit Co 60 und voller Tumordosis berichten PENE und FLETSCHER (1976) [1] sowie HERRMANN und GAY (1977). Den Nachweis einer sehr hohen Versagerquote erbrachten auch MILLER und FISHER (1971) [2], DESANTO (1976) [3] und SEIFERTH und GLANZ (1971) [4]; in über 50 % wurde der Übergang in ein invasives Stadium beobachtet. Ähnliche ungünstige Ergebnisse ergaben sich bei unseren sechs Patienten, die 1973 und 1974 mit Co 60 und 6 000 rd bestrahlt wurden. Drei Patienten (50 %) mußten schließlich wegen eines Übergangs in ein invasives Karzinom laryngektomiert werden. Einer der Patienten ist an den Folgen einer therapeutisch nicht mehr beeinflußbaren Halsmetastasierung verstorben. Seit 1975 haben wir keinen Patienten mehr mit einem Carcinoma in situ des Larynx bestrahlt. Generell gegen die Strahlentherapie des Carcinoma in situ haben sich OGURA (1976) und McNELIS und ESPARZA (1971) ausgesprochen; letztere vorwiegend wegen der Gefahr radiogener Karzinome.

1 *PENE und FLETSCHER (1976) behandelten in 21 Jahren 79 Patienten mit einem Carcinoma in situ mit voller Strahlendosis 6 - 7 000 rd. In 12 Fällen mußte wegen eines lokalen Rezidivs oder Sekundärtumors eine Hemilaryngektomie oder Laryngektomie durchgeführt werden. Zweimal wurde das Rezidiv ipsilateral, 10mal diffus beschrieben. Die Ursache des Mißerfolgs sehen die Autoren einmal in der Möglichkeit, daß es sich schon um invasive Karzinome und nicht mehr um ein Carcinoma in situ gehandelt habe (negative Biopsie) oder, daß es sich um neu auf dysplastischem Epithel entstandene Tumoren handle, wobei eine Korrelation mit den Rauchgewohnheiten eruiert werden konnte. Obgleich viele der als nicht invasiv angesehenen Veränderungen letztlich doch invasiv gewesen sind, verzichte man auf wiederholte Biopsien oder ausgedehnte Resektionen, um die Stimmqualität nicht zu beeinträchtigen.*

2 *MILLER und FISHER (1971): Die Autoren berichten über 203 Patienten mit laryngealem Carcinoma in situ, das endoskopisch, radiologisch oder operativ behandelt wurde. Die ungünstigsten Ergebnisse erbrachte die Bestrahlungsbehandlung mit ca. 50 % Mißerfolgen (von 43 Patienten hatten 4 ein Rezidiv, bei 18 (40 %) der bestrahlten Patienten war ein Übergang in ein invasives Karzinom festzustellen). Die Autoren geben der Endoskopie als Primärbehandlung und der Operation als Rezidivbehandlung den Vorzug.*

3 *DESANTO (1976) berichtet, daß bei 15 von 25 bestrahlten Carcinomata in situ ein operativer Eingriff wegen eines Rezidivs notwendig wurde.*

4 *SEIFERTH und GLANZ (1971) fanden bei sechs Patienten mit einem Carcinoma in situ nach diagnostischer Probeexzision und Bestrahlung in vier Fällen eine maligne Entartung.*

Bei einer zu geringen Fallzahl ist eine Versageranalyse problematisch. Als Ursachen für den Mißerfolg der Bestrahlung müssen ein mit Rücksicht auf die Funktion nicht ausreichendes radikales Vorgehen (MILLER und FISHER 1971) ebenso diskutiert werden wie eine mögliche Unterklassifikation infolge mangelhafter prätherapeutischer Diagnostik. Das Fortbestehen exogener karzinogener Noxen (PENE und FLETSCHER 1976) kann für die Entwicklung eines Zweitkarzinoms verantwortlich sein. Auf diese Problematik wird jedoch im Rahmen der Diskussion der Bestrahlungsergebnisse bei T_1-Tumoren mehr eingegangen werden.

-3.2. Operative Behandlung des Carcinoma in situ

Generell für eine Thyreotomie mit Chordektomie plädieren JOHANNSEN und PASCHER (1974), NEUMANN (1976) sowie SEIFERTH und GLANZ (1971). KLEINSASSER (1976) und HAAS (1977) geben als Behandlung des Carcinoma in situ bei jungen Menschen der Operation gegenüber der Bestrahlung den Vorzug. HOLINGER und SCHILD (1966) sehen in der Operation eine Alternativbehandlung zur Bestrahlung, mit beiden Methoden seien gleich gute Ergebnisse erzielt worden.
Nach Auffassung von MILLER und FISHER (1971) sei die Operation erst bei Rezidiven nach endoskopischer Behandlung des Carcinoma in situ auf den Plan gerufen.
In unserer Klinik wurden in fünf Jahren 11 Patienten wegen eines Carcinoma in situ im Larynx operiert. In acht dieser Fälle war im Operationspräparat kein Krebs mehr nachweisbar: die vorangegangene endoskopische Abtragung zur Diagnostik hatte den Krankheitsherd zugleich vollständig beseitigt. Bei den anderen drei Patienten, deren prätherapeutische Diagnostik aus einer mittels indirekter oder direkter Laryngoskopie entnommenen Biopsie bestand, waren noch Anteile des Carcinoma in situ im Resektat vorhanden. Bei zwei Patienten wurde später ein auf der kontralateralen Seite entstandenes Carcinoma in situ endoskopisch therapiert. Zwei Patienten sind, jedoch unabhängig von ihrer Kehlkopferkrankung, verstorben. Die Tatsache, daß bei keinem Patienten nach mikrolaryngoskopischer Abtragung der Proliferation im Operationsresektat noch ein Carcinoma in situ nachweisbar war, war Anlaß und Rechtfertigung zugleich, noch konsequenter als bisher der endoskopischen Behandlung den Vorzug zu geben. So wurden im Jahre 1977 und 1978 fast 90 % der Patienten mit Carcinoma in situ ausschließlich endoskopisch therapiert, während von 1973 bis 1976 noch bei jedem fünften Patienten mit Carcinoma in situ ein operativer Eingriff durchgeführt worden war.

-3.3. Endoskopische Behandlung des Carcinoma in situ

Schon 1950 schrieb BRUNNER, daß umschriebene Carcinomata in situ endolaryngeal entfernt werden können [1].
Eine Reihe von Autoren befürworten ebenfalls die mikrochirurgische Entfernung des Carcinoma in situ ("Stripping"): CZIGNER (1973), DESANTO et al. (1976), McGAVRAN et al. (1974), OGURA (1976), SCHECHTER und McLAREY (1973).
McNELIS und ESPARZA (1971) wenden ebenfalls, soweit es sich um umschriebene Carcinomata in situ handelt, nur eine mikrolaryngoskopische Exzision an.
NORRIS und PEALE (1968) [2] plädieren für eine endoskopische Behandlung des Carcinoma in situ, haben jedoch aufgrund der Beobachtungen einiger Rezidive den Einsatz dieser Behandlung an einige Bedingungen geknüpft.
MILLER und FISHER (1971) beobachteten bei 100 Patienten, deren Carcinoma in situ durch ein "komplettes Stripping" oder Reststripping eines oder beider Stimmbänder behandelt wurde, in 12 Fällen ein Rezidiv und in 13 Fällen ein invasives Karzinom (25 % Mißerfolge).

1 *BRUNNER (1950): "Das Oberflächenkarzinom des Kehlkopfes kann mikroskopisch ein echtes Karzinom sein, dennoch ist es aus therapeutischer Sicht kein wirkliches Karzinom, es stellt deshalb primär keine Indikation für eine Teilresektion und sicher nicht für eine Laryngektomie dar.*
Das Carcinoma in situ kann, falls lokalisiert, endolaryngeal entfernt werden. Weitere Schritte sind erst notwendig, wenn diese Therapie nicht erfolgreich war."

2 *NORRIS und PEALE (1968) berichten über 13 Patienten mit einem Carcinoma in situ und 3 mit einem oberflächlich invasiven Karzinom, die nur mikrolaryngoskopisch exzidiert wurden. Bei 11 nur endoskopisch therapierten Patienten sei mehrmals ein Carcinoma in situ-Rezidiv aufgetreten und mikrolaryngoskopisch abgetragen worden. Nach einem durchschnittlichen Intervall von vier Jahren sei bei fünf Patienten eine Bestrahlungsbehandlung erforderlich gewesen. Die Autoren vertreten die Ansicht, daß die initiale Mikrolaryngoskopie mit Exzision des Carcinoma in situ ausreiche, wenn histologisch nachgewiesen werde, daß der nur fokale Krebsherd komplett entfernt worden sei, zweitens und/oder die Stimmlippe prompt ohne Schwellung geheilt und keine Heiserkeit mehr aufgetreten sei und drittens, wenn eine Eliminierung der möglichen Karzinogene wie Rauchen und chemische Exposition erreicht werden könne. Die Autoren sprechen sich generell gegen eine Bestrahlungsbehandlung wegen des möglicherweise mutagenen Effekts aus.*

Da die Bestrahlungsbehandlung mit ca. 50 % Mißerfolgen die ungünstigsten Ergebnisse, die Operationsbehandlung mit 7 % Mißerfolgen die besten Ergebnisse brachte, haben die Autoren die entsprechenden therapeutischen Folgerungen aus diesen Ergebnissen gezogen und die Indikation für die jeweilige Methode festgelegt. [1]

Aufgrund unserer bisherigen Verlaufsbeobachtungen bei 41 ausschließlich endoskopisch therapierten Patienten mit Carcinoma in situ im Larynx in den letzten fünf Jahren lassen sich vorläufig bessere Ergebnisse ableiten als sie von den eben aufgeführten Autoren dargestellt wurden. Und dies, obgleich wir die Indikation für die endoskopische Behandlung insbesondere in den letzten Jahren großzügiger gestellt haben. So wurden beispielsweise vier Patienten mit einem Rezidiv-Carcinoma in situ nach operativer bzw. endoskopischer Vorbehandlung ebenso nur endoskopisch therapiert wie ein Patient mit einem Carcinoma in situ nach Bestrahlung eines Mikrokarzinoms.
Bei 27 der 41 Patienten mit einem Carcinoma in situ im Larynx war eine Mikrolaryngoskopie als diagnostisch-therapeutische Maßnahme ausreichend. Eine Aussage über die posttherapeutische Histologie ist deshalb nur bei den übrigen 14 Patienten möglich, da bei ihnen eine oder mehrere Folgeendoskopien durchgeführt wurden, bis schließlich in allen 14 Fällen im Resektionspräparat kein Carcinoma in situ mehr nachweisbar war. Nur in drei Fällen (7,3 %) beobachteten wir bisher ein Rezidiv-Carcinoma in situ, das zweimal kontralateral und einmal ipsilateral aufgetreten war.
Im Gegensatz zu anderen Autoren, die ebenfalls für eine endoskopische Behandlung des Carcinoma in situ im Larynx eintreten, haben wir auch bei Patienten mit bilateralem Carcinoma in situ bzw. plurifokalen Carcinoma in situ-Herden bei chronisch-hyperplastischer Laryngitis ausschließlich die endolaryngealen Exzisionsbehandlung vorgenommen.

1 *MILLER und FISHER (1971): Patienten mit kleinen, unilateralen Carcinomata in situ, bei denen eine Überwachung gewährleistet ist, werden nur endoskopisch mit einem "Stripping" behandelt. Falls der Prozeß in toto entfernt wurde, erfolgt keine weitere Therapie.*
Bei Residual- oder Rezidiv-Carcinoma in situ, das noch begrenzt ist, wird eine Operation durchgeführt. Bei pathologisch veränderter Stimmlippe nach dem "Stripping" erfolgt erneut eine Biopsie. Ergibt diese ein Carcinoma in situ, so wird operiert. Bei diffusen Veränderungen im Sinne eines Carcinoma in situ (extensiv oder bilateral) wird mit voller Tumordosis bestrahlt.

Wir führen die günstigen Ergebnisse nicht nur auf eine großzügige, lokale Resektion mit histomorphologischer Randkontrolle zurück, sondern auf eine zusätzliche unterstützende Behandlung, die eine konsequente Ausschaltung bekannter exogener Noxen und eine systematische Sanierung der oberen Luftwege zum Inhalt hat. In der Beruhigung der laryngealen Schleimhäute durch die Beseitigung von Entzündungsherden, der Eliminierung von Inhalationsnoxen sehen wir die entscheidenden Faktoren für eine Rezidivprophylaxe. Regelmäßige und kurzfristige endoskopische Kontrolluntersuchungen sind ebenso wichtige Voraussetzungen wie die gezielte Aufklärung und persönliche Führung für den erfolgreichen Einsatz dieser funktionserhaltenden, schleimhautschonenden Behandlung des Carcinoma in situ.

-3.4. Endoskopische Therapie mit einem CO_2-Laser

1972 berichteten STRONG und JAKO erstmals über den Einsatz des CO_2-Lasers zur endolaryngealen Behandlung von frühen Krebsveränderungen im Kehlkopf als Primärtherapie.
LYONS et al. (1976) wandten bei drei Patienten mit Carcinoma in situ im Larynx den CO_2-Laser ebenfalls erfolgreich an, sie weisen jedoch ausdrücklich darauf hin, daß die Abtragung alleine, auch wenn sie mit dem Laser vorgenommen sei, keinen Schutz vor einem Rezidiv darstelle. Entscheidend sie die Ausschaltung von krebsfördernden Noxen.
Für eine Beurteilung ist es noch zu früh. Man muß abwarten, bis Verlaufsbeobachtungen über einen längeren Zeitraum bei größerer Fallzahl vorliegen, um entscheiden zu können, ob diese moderne, jedoch kostenaufwendige Therapiemethode mehr Vorteile, vor allem auch mehr Sicherheit für den Patienten bringt als die konventionelle, endolaryngeale mikrochirurgische Abtragung.

12.4. Therapie der glottischen Karzinome $T_{1a/b}$)

Die Wahl eines Therapieverfahrens sollte sich in erster Linie an den statistischen Dauerheilungsergebnissen orientieren. Weiterhin sind Anwendungsbeschränkungen zu berücksichtigen, wie das Alter und der Allgemeinzustand des Patienten, Sitz und Größe des Tumors sowie seine histologischen Eigenschaften. Bisweilen werden auch bei der Entscheidung für eine bestimmte Therapieart die örtlichen Gegebenheiten von Bedeutung sein, wie z. B. der Zugang zu einer personell und materiell gut ausgestatteten Bestrahlungsabteilung.

Stehen verschiedene Behandlungsmethoden zur Verfügung, so hat bei gleich guten Heilungschancen die mit den besseren funktionellen Ergebnissen Vorrang. [1]

Die derzeitigen Behandlungsverfahren für glottische Karzinome $T_{1a/b}$) sind ausschließlich auf den Primärtumor in Form einer Monotherapie gerichtet. Die Lymphabflußgebiete am Hals werden nicht in das Behandlungskonzept einbezogen, da bei auf die Stimmlippe begrenzten Tumoren infolge geringer Lymphgefäßversorgung sehr selten mit einer Metastasierung gerechnet werden muß. Dies gilt nicht für den supraglottischen Bereich, dort können bereits T_1-Tumoren metastasieren (BOCCA 1976, CALEARO und STAFFIERI 1976).

Für die glottischen Karzinome liegen die Dauerheilungsziffern für Operation und Bestrahlung zwischen 70 und 95 % (Literaturzusammenstellung bei SCHWAB und ZUM WINKEL 1975, BOHNDORF und HÜCKER 1976). Dabei zeigt sich, daß die Ergebnisse für die Chordektomie etwas günstiger sind als für die alleinige Strahlenbehandlung.

-4.1. Bestrahlungsbehandlung der glottischen Karzinome $T_{1a/b}$)

Die Befürworter des derzeit in USA weitverbreiteten und vieldiskutierten Konzepts "Radiate and Watch" führen als Hauptargument an, daß bei Mißerfolg der Bestrahlung immer noch die Möglichkeit der Laryngektomie bestehe. Man erspare so primär dem Patienten die Operation, erhalte ihm seine Stimme und gebe ihm eine doppelte Chance zu überleben (HESS und BECKMANN 1971 [2], LEDERMAN 1970).

1 *SEIFERT et al. (1970): "Wo die Bestrahlung in der Ausschaltung des Tumors dasselbe leistet wie eine Operation, ist sie die Methode der Wahl, denn die Erhaltung der Kehlkopffunktion ist ihr wesentlicher Vorzug."*

2 *HESS und BECKMANN (1971): "Durch eine unvollständige Operation werde die Strahlentherapie behindert und die Prognose entscheidend verschlechtert. Versage hingegen die primäre Strahlentherapie, so könne man durch eine spätere Laryngektomie immer noch eine Heilung erzielen".*

Von den Kritikern dieses Konzepts kommt der Einwand, daß eine zweimalige Therapie, wie sie oft erforderlich werde, unökonomisch sei (BRANDENBURG und RUTTER 1977, DESANTO et al. 1976). Nicht selten muß wegen eines Rezidivs (15 - 50 %) nach Bestrahlungsbehandlung ein operativer Eingriff erfolgen, der in den meisten Fällen eine Entfernung des Kehlkopfs bedeutet.

Bereits innerhalb der ersten 24 Monate beobachteten LEDERMAN (1970) 15 % und LUK und CASTRO (1975) 20 % Rezidive, wobei die Mehrzahl bereits im ersten Jahr nach der Behandlung aufgetreten ist. In den meisten Fällen war eine Laryngektomie erforderlich. HERRMANN (1977) und MOLLER (1972) berichteten von 22 % Rezidivkarzinomen nach Bestrahlung von T_1-Tumoren.
Wesentlich höhere Rezidivquoten teilen ALAJMO (1976), BRANDENBURG und RUTTER (1977), DESANTO et al. (1976) und JANKOVIC und MERKAS (1975) mit. Fast jeder Zweite mußte wegen eines Rezidivs operiert werden, wobei nach Angaben von JANKOVIC die Fünf-Jahres-Oberlebensrate nur noch 35 % betrug.
Auffällig hoch ist die von einigen Autoren mitgeteilte Quote an Zweitkrebserkrankungen. So fanden WILLIAMS und BEETHAM (1976) bei 126 bestrahlten Kehlkopfkarzinompatienten in 10 Fällen nach drei bis fünf Jahren einen Lungenkrebs. DESANTO et al. (1976) wiesen bei 61 Patienten mit bestrahlten T_1-Tumoren achtmal ein Zweitkarzinom nach.

Auch in unserem Krankengut war die Rezidivquote nach Bestrahlung auffallend hoch (vergl. S. 82). Bei 17 von 36 (53 %) zwischen 1973 und 1978 wegen eines T_1-Tumors bestrahlten Patienten mit einem Durchschnittsalter von 67 Jahren wurde nach einem durchschnittlichen Zeitintervall von 10 Monaten ein "Rezidiv" histologisch gesichert, wobei es sich zweimal um ein Carcinoma in situ handelte.
Der kurze Zeitabstand seit Bestrahlungsende sowie die Übereinstimmung von Histologie und Lokalisation mit dem Primärtumor sprechen dafür, daß es sich vorwiegend um Residualkarzinome handelte. Auffällig war, daß bei 68 % der Patienten mit einem verhornenden Plattenepithelkarzinom ein Rezidiv auftrat, während in der Patientengruppe mit den nicht verhornenden Plattenepithelkarzinomen nur 18 % ein Rezidiv aufwiesen. Bei 65 % der Patienten bestand die prätherapeutische Diagnostik aus einer mikrolaryngoskopischen Abtragung des Herdes. Wenn man bedenkt, daß bei jedem vierten operativ behandelten Patienten mit gleicher prätherapeutischer Diagnostik kein Tumor mehr im Operationsresektat nachzuweisen war (vergl. S. 91), dann erscheinen die radiologischen Ergebnisse noch zweifelhafter.

Damit ist zugleich ein weiterer Nachteil der Bestrahlungsbehandlung angesprochen.
Im Gegensatz zur Operation haben wir keine Möglichkeit, posttherapeutisch die Histologie zu überprüfen. So ist es einerseits durchaus möglich, daß bei einigen Patienten ein tumorsteriler Kehlkopf mit voller Tumordosis bestrahlt wurde, auf der anderen Seite wegen unzureichender prätherapeutischer Diagnostik die wahre Ausdehnung des Stimmlippentumors beispielsweise in Richtung Sinus Morgagni oder Subglottis verkannt wurde. Nicht selten stellte sich bei der Operation heraus, daß das bioptisch gesicherte Carcinoma in situ der Randzone eines invasiven Karzinoms entsprach (etwa 10 %).
PENE und FLETSCHER (1976) diskutierten dies als eine der möglichen Ursachen für die Versager bei Bestrahlungen; dennoch verzichte man auf wiederholte Probeexzisionen oder ausgedehnte Resektionen, um die Stimmqualität nicht zu beeinträchtigen, da man unabhängig vom Ergebnis Carcinoma in situ oder invasives Karzinom mit 6.000 rd bestrahlen würde.
Weiterhin vertreten die Autoren die Auffassung, daß das Auftreten eines Tumors nach Bestrahlungsbehandlung nicht einem Rezidiv entspreche, sondern einem neuen Tumor, der auf dysplastischem Epithel entstanden sei; man habe hier eine Korrelation mit dem Beibehalten der Rauchgewohnheiten als Ursache für das erneute maligne Wachstum auf vorgeschädigtem Epithel nachweisen können.
In der Tat sind es gerade die bestrahlten Patienten, die nach der Behandlung weiterrauchen. LUK und CASTRO (1975) und MENDONCA (1975) beziffern den Anteil von Rauchern unter den erfolgreich bestrahlten Patienten mit 40 bzw. 70 %; 90 % hätten ihre Trinkgewohnheiten nicht geändert.

In unserem Krankengut läßt sich, soweit überhaupt Angaben über die posttherapeutischen Rauch- und Trinkgewohnheiten vorliegen, kein wesentlicher Unterschied in den beiden Bestrahlungsgruppen "mit und ohne Rezidiv" nachweisen.
HERRMANN und GAY (1977) fanden bei einer sehr eingehenden Analyse der Rezidivfälle nach Bestrahlung, daß 62 % der Patienten weiterhin geraucht haben. Das Rauchen stellte auch die entscheidende Störgröße bei der Klärung eventuell radiogen induzierter Sekundärkarzinome dar. Auch HERRMANN beobachtete innerhalb der ersten zwei Jahre die meisten sogenannten Rezidive nach Bestrahlung, die er auf ein Persistieren des Tumors zurückführt. Erst nach einem Intervall von drei Jahren könne man von einem Zweitkarzinom sprechen. 83 % der Residualkarzinome waren in unmittelbarer Nachbarschaft des Primärtumors, histologisch ließ sich ein geringer Differenzierungsverlust bei 41 % nachweisen.

Weiterhin wird als eine der möglichen Ursachen für den Mißerfolg einer radiologischen Therapie der histologische Differenzierungsgrad des Tumors diskutiert. Während LEDERMAN (1970) die Ansicht vertritt, daß dieser keine Rolle spiele, konnte MEYER-BREITING (1977) an mit 3 500 rd vorbestrahlten Laryngektomiepräparaten zeigen, daß wenig differenzierte, kleinzellige Karzinome auf die Bestrahlung schlecht ansprachen.

LEDERMAN (1970) hat sich intensiv mit der Frage der Ursache für das Versagen der Bestrahlung bei glottischen Karzinomen beschäftigt.
Voraussetzung für den Erfolg der Bestrahlungsbehandlung sei die Begrenzung des Tumors auf die Schleimhaut und eine gute Vaskularisation; die Prognose werde entscheidend verschlechtert, wenn der Tumor Beziehung zum Conus elasticus habe und damit eine Tendenz zur Stimmbandfixation bestehe.
Von anderen Autoren wird das Versagen der Strahlentherapie bei wenig differenzierten Tumoren auf deren Aggressivität mit der Folge eines Durchbruchs in den präepiglottischen oder paraglottischen Raum zurückgeführt.
Bei Einschränkungen der Stimmlippenbeweglichkeit (BELSON et al. 1976) und bei subglottischer Ausdehnung des Plattenepithelkarzinoms (HARRISON 1974) verschlechtere sich die Prognose der bestrahlten Stimmlippenkarzinome wesentlich.
Dies könnte auch die entscheidende Ursache dafür sein, daß wir in unserem Krankengut in 53 % der bestrahlten T_1-Tumoren Mißerfolge hatten.
Die prätherapeutische Diagnostik bestand in den Jahren 1973 und 1974 - in diesem Zeitraum wurden die Patienten bestrahlt - aus der indirekten Laryngoskopie, meist kombiniert mit einer Mikrolaryngoskopie. Die Beurteilung der Stimmlippenbeweglichkeit ist jedoch mit der Spiegeluntersuchung oft unzureichend und am relaxierten Patienten während Mikrolaryngoskopie überhaupt nicht möglich. Es wäre deshalb durchaus denkbar, daß bezüglich der Funktion aber auch der Ausdehnung der Tumoren eine prätherapeutische Unterklassifizierung erfolgte. In einigen Fällen wurde nur mit Hilfe der indirekten Laryngoskopie eine Biopsie - zum Teil extern - entnommen.
Die mögliche Fehleinschätzung der Tumorausdehnung in einigen Fällen wird umso wahrscheinlicher, wenn man sich vor Augen hält, daß bei den operativ behandelten Patienten mit T_1-Tumoren 15 % nachreseziert werden mußten, da die Entfernung des Tumors nicht im Gesunden erfolgt war.

Schließlich muß noch ein nicht unwesentlicher Gesichtspunkt bei der Diskussion möglicher Ursachen für die hohe Versagerquote berücksichtigt werden. SEIFERTH et al. (1973) führen die unbefriedigenden Ergebnisse der Strahlenbehandlung großenteils darauf zurück, daß die Strahlentherapie nicht in einer Hand konzentriert blieb, sondern meist ambulant an verschiedenen Stellen ausgeführt werden mußte. Dies sei auch der Grund, warum man der Operation den Vorzug gebe.
Alle unsere Patienten wurden ambulant, 23 in Erlangen und 9 in externen Strahleninstituten, bestrahlt.

Eine Aussage über die Fünf-Jahres-Heilungen in unserem Krankengut ist noch nicht möglich. Der Anteil an Residual- bzw. Rezidivkarzinomen und an tumorbedingten Todesfällen ist um ein Vielfaches höher als in der operativ behandelten Vergleichsgruppe. Von 36 in den letzten fünf Jahren bestrahlten Patienten mit einem T_1-Tumor sind sieben an den Folgen ihres Kehlkopfleidens gestorben. Die ungünstigen Resultate waren Anlaß dafür, daß wir seit 1975 nur noch in Ausnahmefällen eine Bestrahlungsbehandlung veranlaßten. Der Anteil beträgt unter den Patienten mit T_1-Tumoren in den letzten Jahren nur noch etwa 8 %.

-4.2. Operative Behandlung der glottischen Karzinome ($T_{1a/b}$) (Tab. 14 und 15)

Die Thyreotomie mit Chordektomie und die frontolaterale Teilresektion nach Leroux-Robert stellte in den Jahren von 1973 bis 1978 an der Erlanger HNO-Klinik die am meisten angewandte Therapiemethode für glottische Karzinome dar.
Im internationalen Schrifttum wird eine Dauerheilungsziffer für die glottischen Karzinome mit 70 bis 95 % angegeben (Literaturzusammenstellung bei SCHWAB und ZUM WINKEL 1975).
Daß das Ausmaß der Resektion nicht unbedingt einen Einfluß auf die Oberlebensrate haben muß, wird an zwei Mitteilungen aus dem Jahre 1976 deutlich: Während ALAJMO und Mitarbeiter mit der üblichen frontolateralen Teilresektion eine Fünf-Jahres-Heilung von 95 % erreichen, kann SESSIONS (1976) trotz Hemilaryngektomie bei 24 Patienten, deren Operationspräparat frei von Tumor war (posttherapeutisches T_0) eine Drei-Jahres-Oberlebensrate von 87 % erzielen. Insgesamt wurden 58 % von 410 glottischen Karzinomen hemilaryngektomiert.

Aus unserer Klinik liegt ein Bericht über 148 Patienten mit glottischen T_1-Tumoren, die vor 1970 operiert wurden, vor (KITTEL 1971). Die Fünf-Jahres-Oberlebensrate betrug bei 81 Patienten nach Chordektomie 75 % und bei 67 Patienten, operiert nach Leroux-Robert, 80 %.

Posttherapeutischer Verlauf der zwischen 1973 und 1978 operativ behandelten glottischen T_1-Tumoren:
Die posttherapeutische Histoanalyse des Resektionspräparats ergab in 10 Fällen Carcinoma in situ; 22mal war überhaupt kein Tumor mehr nachweisbar (posttherapeutisch T_0). Bei allen diesen Patienten bestand die prätherapeutische Diagnostik aus einer Mikrolaryngoskopie mit Abtragung der suspekten Proliferation. 1977 und 1978 war bei 11 Patienten im Operationspräparat nach vorangegangener mikrolaryngoskopischer Exzisionsbiopsie einmal noch ein kleiner Karzinomrest nachweisbar, zweimal ein Carcinoma in situ und achtmal überhaupt kein Tumor mehr.
Demgegenüber war bei den anderen 12 Patienten, deren karzinomsuspekte Proliferation im Bereich der Stimmlippen etwas ausgedehnter war, jedoch immer noch dem Tumorstadium T_{1a} entsprach, nach lupenendoskopischer Biopsie im Operationspräparat in allen Fällen noch Karzinom vorhanden.
Im Schrifttum finden sich nur wenig Hinweise auf diese Beobachtungen, die in Wirklichkeit sicher sehr viel häufiger vorkommen.
HARRIS (1965) berichtet davon, daß er bei einigen Patienten mit sehr frühen Karzinomen bei der Teilresektion keinen Tumor mehr nachweisen habe können.
STUTSMAN und McGAVRAN (1971) fanden bei 20 % ihrer Hemilaryngektomien keinen Tumor mehr im Präparat, ohne daß von vorneherein die Absicht bestanden habe, endoskopisch alles zu entfernen.
SESSIONS (1976) machte bei 24 Hemilaryngektomien die gleiche Erfahrung.

Bei 15 Patienten (16 %) lieferte die histomorphologische Analyse der Randproben bzw. des in Stufenschnitten aufgearbeiteten Resektates den Hinweis, daß die Resektion nicht im Gesunden erfolgt sei.
Bei 12 Patienten war eine lokale Nachresektion im Sinne einer erweiterten Teilresektion ausreichend, wobei sich zweimal kein Tumor mehr im erneut eingesandten Resektat fand. Drei Patienten mußten laryngektomiert werden.
Die Ursache für die relativ häufig notwendig gewordene Nachresektion war vor allem eine prätherapeutisch nicht erkannte Ausdehnung des Tumors am Boden des Sinus Morgagni in Richtung Schildknorpel und Taschenbandunterseite.

Bemerkenswert ist in diesem Zusammenhang, daß bei 70 % dieser Patienten die prätherapeutische Diagnostik extern durch den Facharzt erfolgte. Es wurde bereits in dem Kapitel über die Biopsietechnik die Frage erörtert, wer bei Tumorverdacht die Biopsie durchführen soll.
Hier besteht Übereinstimmung mit allen operativ tätigen Laryngologen, daß die Klärung von suspekten, für eine Teilresektion noch geeignet erscheinenden Prozessen, in die Hand des Therapeuten, des Klinikers, gehört.
In den Publikationen der letzten Jahre wird auf diese Problematik der Nachresektion und deren Ursachen nur wenig eingegangen.
SESSIONS (1976) teilte bei seinen wegen eines glottischen T_1-Tumors durchgeführten Hemilaryngektomien eine Nachresektionsquote von 6 % mit. Er weist darauf hin, daß mit einer sofortigen Nachresektion, basierend auf einer exakten histomorphologischen Diagnose, die Überlebensrate um 10 % verbessert werden konnte gegenüber der Gruppe von Patienten, bei denen keine Nachresektion erfolgt war, obgleich der Tumor den Resektionsrand erreicht hatte.

Nur bei einem während der letzten fünf Jahre wegen eines T_1-Tumors teilresezierten Patienten ist ein Rezidiv beobachtet worden (Abb. 17). Die Kehlkopfteilresektion erfolgte wegen eines in der vorderen Glottis lokaliserten linksseitigen invasiven Karzinoms und eines rechtsseitigen Carcinoma in situ. 19 Monate nach der Operation wurde im nicht behandelten Stimmlippenbereich rechts am Übergang vom mittleren zum hinteren Drittel eine umschriebene Leukoplakie, die histologisch einem invasiven Karzinom entsprach, diagnostiziert. Bei der mikrolaryngoskopischen Exzision war nur noch Carcinoma in situ nachweisbar. Das zeitliche Intervall seit der Erstoperation, Lokalisation und Größe des Prozesses sprechen dafür, daß es sich um einen neuentstandenen Krebsherd auf einem vorgeschädigten dysplastisch veränderten Schleimhautareal handelt; dieses sogenannte Rezidiv geht also nicht zu Lasten der Therapie, in diesem Fall des operativen Eingriffs.
Ähnliche Beobachtungen machten wir bei neun Patienten mit einem zwischen 1973 und 1976 diagnostizierten Rezidiv im Kehlkopf nach einer Teilresektion, die zwischen 1966 und 1973 durchgeführt worden war. Die Analyse dieser Rezidivfälle ergab, daß das durchschnittliche Zeitintervall zwischen Primärtumortherapie und Rezidivdiagnose vier Jahre (1,5 bis 7 Jahre) betrug. Bei zwei Patienten ging aus dem Histologiebefundbericht hervor, daß die Resektion nicht im Gesunden erfolgt war. Bei beiden hat sich im Resektionsbereich nach drei bzw. vier Jahren ein "Rezidiv" entwickelt, das eine Laryngektomie erforderlich machte. Bei allen anderen Patienten war der Hauptsitz des Rezidivs auf der kontralateralen, nichtbehandelten Kehlkopfhälfte.

Während nach Bestrahlung innerhalb der ersten zwei Jahre meistens Residual- oder Rezidivkarzinome beobachtet werden können, ist für Teilresektionen noch nach fünf bis zehn Jahren mit Rezidiven zu rechnen. Der noch relativ kurze Beobachtungszeitraum unserer operativ behandelten Patienten muß bei der posttherapeutischen Beurteilung berücksichtigt werden. Die auffallend niedrige Rezidivquote unserer operativ behandelten Stimmlippenkarzinome (T_1) ist möglicherweise auch darauf zurückzuführen, daß einerseits bei jedem dritten Patienten im Operationspräparat kein invasives Karzinom mehr vorhanden war und andererseits bei 12 Patienten nach der Operation, die nicht im Gesunden erfolgt war, prinzipiell und konsequent eine großzügige Nachresektion erfolgte, auch dann, wenn der Tumor fraglich den Resektionsrand erreicht hatte; dabei wurde in Kauf genommen, daß bei einigen Fällen kein Tumor mehr im Nachresektat vorhanden war.
Von den 91 zwischen 1973 und 1978 mit einer Teilresektion behandelten Patienten sind 9 (10 %) verstorben; jedoch nur einer der Patienten an den Folgen der primärtumorbedingten Halsmetastasierung. Sechsmal war die Todesursache tumorunabhängig, zwei Patienten erlagen einem Bronchialkarzinom.

-4.3. Endoskopische Behandlung der glottischen Karzinome ($T_{1a/b}$)

Vor fast 100 Jahren berichtete FRÄNKEL (1886) über die "Erste Heilung eines Larynxkankroids mittels Ausrottung per vias naturales". Er führte mit Hilfe der indirekten Laryngoskopie und einer Schlinge eine Resektion eines Stimmlippentumors mit anschließender Kauterisation durch. 1946 legt LE JEUNE die ersten Langzeitergebnisse endoskopisch behandelter Frühformen von Stimmlippenkarzinomen bei 39 Patienten vor '
Die Abtragung wurde während direkter Laryngoskopie mit Elektrokoagulation vorgenommen. Nur in drei Fällen sei ein Rezidiv aufgetreten, das einmal eine Laryngofissur und zweimal eine Laryngektomie erforderlich machte. Eines der Rezidive sei 11 Jahre später kontralateral entstanden.

Weitere Berichte über eine erfolgreiche endoskopische Behandlung von Krebsfrühstadien im Bereich der Stimmlippen folgen 1963 durch LILLIE sowie 1968 durch NORRIS und PEALE.

McGAVRAN, STUTSMAN und OGURA (1974) sehen als Alternative zur Bestrahlung und Operation eine endoskopische Entfernung kleiner, oberflächlich wachsender Stimmlippenkarzinome. Sie verweisen auf ihren Erfahrungsbericht aus dem Jahre 1971 (STUTSMAN und McGAVRAN) [1].
Weitere Befürworter der endolaryngealen, mikrochirurgischen Behandlung umschriebener oberflächlich wachsender Krebse im Bereich frei beweglicher Stimmlippen als Alternative zur operativen oder radiologischen Behandlung sind CZIGNER (1973), SCHECHTER und McLAREY (1973), DESANTO et al.(1976). Wegen der streng limitierten Indikationsstellung auf echte Frühformen von Stimmlippenkrebs ist allen Mitteilungen die relativ geringe Fallzahl und die niedrige Rezidivquote gemeinsam.

1 *Anstoß und Rechtfertigung zugleich für dieses ultrakonservative Vorgehen bei Stimmlippenkrebsen sei die Beobachtung gewesen, daß in 20 % der Hemilaryngektomiepräparate histologisch kein Tumor mehr nachweisbar war, ohne daß von vorneherein endoskopisch die Absicht bestanden habe, alles zu entfernen. In einem Beobachtungszeitraum von 2 bis 11 Jahren seien zwei Patienten an einer tumorunabhängigen Ursache nach 4 bzw. 10 Jahren verstorben. Bei sechs der 11 Patienten seien wiederholt Mikrolaryngoskopien und Abtragungen von umschriebenen Rezidivkarzinomen erforderlich gewesen. Fünfmal sei anläßlich einer Wiederholung der Mikrolaryngoskopie kein Karzinom mehr im Resektat nachgewiesen worden. Voraussetzung für dieses konservative Vorgehen bei oberflächlich wachsenden Karzinomen sei ein erfahrener Laryngologe, der endoskopisch die suspekten Veränderungen adäquat behandle sowie ein erfahrener Pathologe für eine zuverlässige Interpretation der Befunde.*
Auf eine weitere Behandlung nach alleiniger endoskopischer Exzision könne dann verzichtet werden, wenn der Laryngologe sich sicher sei, daß er alles entfernt habe und der Pathologe nur ein oberflächlich invasives Karzinom nachgewiesen habe. Schließlich sei von entscheidender Bedeutung, daß der Patient kooperativ sei, regelmäßig zu Kontrolluntersuchungen komme und falls nötig, gezielte Biopsien vorgenommen würden. Bei diesem ultrakonservativen therapeutischen Vorgehen drohe die meiste Gefahr seitens therapeutischen Opportunismus, sozialer Instabilität, "Doctor-hoping" und dem Wunsch des Patienten nach einer absolut schnellen und garantierten Therapie.

Grundlagen für eine endoskopische Behandlung umschriebener invasiver glottischer Karzinome anhand der Krankengutanalyse von 1973 bis 1976:
Die Analyse der "posttherapeutischen T_0-Fälle" (Ergebnisse S. 92) ergab, daß bei fast allen Carcinomata in situ und bei einem Großteil der T_1-Tumoren (40 %) bei vorangegangener Mikrolaryngoskopie mit Probeexstirpation des Herdes im nachfolgenden endoskopisch oder operativ gewonnenen Resektat kein Krebs mehr nachweisbar war.
Die Probeexstirpation wurde primär in der Annahme vorgenommen, es handle sich um eine Präkanzerose, die Herdabtragung sollte Diagnostik und Therapie zugleich bedeuten. In den Fällen, in denen sich dann jedoch histologisch ein Carcinoma in situ oder ein invasives Karzinom ergab, wurde in der Anfangszeit entweder erneut mikrolaryngoskopisch nachreseziert oder eine Chordektomie durchgeführt. In allen diesen Fällen ließen sich dann keine Karzinomanteile mehr nachweisen.
Hinzu kommt eine Gruppe von Patienten, bei denen zwar klinisch der Verdacht auf ein Karzinom geäußert wurde, die entnommene Knipsbiopsie aus dem umschriebenen Herd negativ war, weshalb zur weiteren Klärung die Abtragung des gesamten Prozesses mikrolaryngoskopisch vorgenommen wurde. Auch hier stellte sich heraus, daß mit der Probeexstirpation der maligne Prozeß entfernt worden war.
Aufgrund dieser Erkenntnisse sind wir dazu übergegangen, von vorneherein bei Präkanzerosen und Veränderungen, die verdächtig waren auf eine beginnende maligne Entartung, die Exzision so großzügig vorzunehmen, daß bei histologisch nachgewiesenem Carcinoma in situ keine weitere Therapie mehr erforderlich ist.
Seit 1975 wurden fast alle Carcinomata in situ im Larynx ausschließlich endoskopisch behandelt. Nach erfolgreicher mikrolaryngoskopischer Abtragung zweier Mikrokarzinome im Jahre 1975 und 1976, begannen wir nun damit, bei sehr kleinen Stimmlippenkarzinomen der mikrolaryngoskopischen Probeexstirpation mit Abtragung keine Operation oder Bestrahlungsbehandlung folgen zu lassen, sondern eine erneute endoskopische Nachresektion auszuführen. Es wurde geometrisch geplant, dreidimensional reseziert und in alle Richtungen exakt histologisch in Form von Stufenschnitten analysiert.
Auf diese Weise konnten in den 18 Monaten 10 Patienten mit einem T_1-Tumor ausschließlich endoskopisch therapiert werden. Bei der sekundären Mikrolaryngoskopie mit therapeutischer Intention fanden wir in vier Fällen nur noch ein Carcinoma in situ, viermal überhaupt keinen Tumor mehr. Nur bei zwei Patienten, die uns von Fachärzten mit der histologisch gesicherten Diagnose Karzinom zugewiesen wurden, fanden wir anläßlich einer ausgiebigen mikrolaryngoskopischen Nachresektion noch einen kleinen Karzinomrest, der im Gesunden exzidiert werden konnte.

Bisher mußte nur bei einer einzigen Patientin vier Monate nach endoskopischer Behandlung wegen eines invasiven Karzinoms eine Teilresektion durchgeführt werden (Abb. 46). Dabei ist zu bemerken, daß die Primärdiagnostik beim Facharzt erfolgt war, die von uns durchgeführte Mikrolaryngoskopie mit großzügiger Exzision ergab nur noch Anteile eines Carcinoma in situ.

Der Beobachtungszeitraum ist noch zu kurz, um aus diesen vorläufigen Ergebnissen eine verbindliche Empfehlung geben zu können.
Der posttherapeutische Verlauf bei allen zwischen 1973 und 1978 endoskopisch therapierten Patienten mit Carcinomata in situ oder umschriebenen invasiven Stimmlippenkarzinomen (T_{1a}) bestätigt uns jedoch darin, das Konzept funktionserhaltender, schleimhautschonender endoskopischer Therapie von Krebsvor- und Frühstadien fortzuführen. Während in den Jahren 1973 bis 1976 jeder fünfte Patient mit einem Carcinoma in situ oder einem T_1-Tumor endoskopisch therapiert wurde, stellt im Jahre 1977/1978 bereits für jeden zweiten Patienten die endoskopische Resektion die Methode der Wahl dar (Abb. 47 und 48).
Eine wirksame Rezidivprophylaxe beinhaltet nach unseren Erfahrungen eine histologisch abgesicherte Resektion im Gesunden und eine konsequente Ausschaltung karzinogener Noxen. Für eine Früherkennung von Rezidiven ist eine regelmäßige endoskopische Untersuchung erforderlich.

VI. Schlußfolgerungen

-1. Gegenwärtiges diagnostisches Reglement bei Präkanzerosen und Karzinomen im Larynx

Die Erfahrungen mit der Lupenendoskopie an einem großen Patientenkollektiv haben gezeigt, daß diese Methode für die routinemäßige Untersuchung des Larynx in hervorragender Weise geeignet ist. Mit dieser 90° Winkeloptik lassen sich bei heller Ausleuchtung unter Lupenvergrößerung alle, auch versteckte Regionen des Endolarynx am wachen Patienten ohne wesentliche Belästigung inspizieren und die Funktion beurteilen. Dank des guten Überblicks und des günstigen Blickwinkels lassen sich Verdachtsfälle zuverlässig aussondern und zur Klärung suspekter Proliferationen unter direkter Sicht Abstriche, Biopsien und Abtragungen mit großer Sicherheit vornehmen.
Die relativ einfache und rasche Foto-, Film- und Videodokumentation ermöglichen eine objektive Befunddokumentation und Verlaufskontrolle.
Diese Vorteile können für kostensparende und effiziente Vorsorge- und Früherkennungsuntersuchungen genutzt werden. Die Lupenendoskopie dürfte die indirekte Laryngoskopie mit dem Spiegel in der Routine vollständig verdrängen. Bei der Diagnostik des Kehlkopfkarzinoms und seiner Vorstadien stellt sie eine Ergänzung zur Mikrolaryngoskopie in Narkose dar.
Eine in den letzten fünf Jahren konsequent durchgeführte endoskopisch-bioptische und histologische Klärung aller laryngealen Proliferationen - ungeachtet ihrer klinischen Dignität - hat eindeutig zu einer Erhöhung der Treffsicherheit und der Früherkennungsrate geführt.
Stroboskopie, Intravitalfärbung mit Toluidinblau und Exfoliativzytologie sind bei weitem nicht so verbindlich in ihrer Aussage. Während jedoch auf Stroboskopie und Toluidinblau-Test im Rahmen der Differentialdiagnostik suspekter Proliferationen im Larynx vollständig verzichtet werden kann, sollte die Zytologie häufiger als primäre diagnostische Maßnahme während der lupenendoskopischen Untersuchung eingesetzt werden; die Treffsicherheit liegt deutlich hinter der Biopsie mit Histologie, die zudem ein Grading ermöglicht.
Bei korrekter und gezielter Anwendung sind mit dieser eleganten, den Patienten wenig belästigenden und den Tumor nicht traumatisierenden Abstrichmethode, beachtliche diagnostische Erfolge zu erzielen. Bei klinischem Karzinomverdacht mit eindeutiger makroskopischer Tumorausdehnung und positiver Zytologie (Papanicolaou IV und V) erübrigen sich alle weiteren prätherapeutischen Diagnostika. Bei negativem zytologischen Ergebnis erfolgt je nach Größe und klinischer Dignität des Lokalbefundes eine lupenendoskopische Biopsie am wachen bzw. eine mikrolaryngoskopische Probeexstirpation am relaxierten Patienten.

Besteht trotz lupenendoskopisch negativer Biopsie klinisch weiterhin Karzinomverdacht, wird bei größeren Tumoren die Biopsie wiederholt, bei umschriebenen Veränderungen im Bereich der Stimmlippen eine endolaryngeale mikrochirurgische Ausschälung des Herdes in Narkose vorgenommen.
Ist die Tumorausdehnung nicht eindeutig, kann die Frage ob und welche Teilresektion durchgeführt werden kann, nicht beantwortet werden, so gilt es, durch Mehrfachbiopsien den Tumor histologisch gegen seine "gesunde Umgebung" über die makroskopisch erkennbare Ausdehnung hinaus abzugrenzen. Dabei kann die von uns etablierte Grobnadelbiopsie zur Festlegung der submukösen Tumorausdehnung wertvolle Dienste leisten. Bei nicht eindeutiger Aussage besteht die Möglichkeit, die prätherapeutische,bioptisch-histologische Herd- und Umgebungsanalyse mikrolaryngoskopisch in Narkose vorzunehmen. Bei umschriebenen (Leukoplakien, Papillomen u. a.) oder diffusen (chronisch hyperplastischen Laryngitiden) präkanzerös suspekten Veränderungen stellt nach Ausschluß einer Larynxtuberkulose mit Hilfe eines bakteriologischen Abstrichs sowie eines invasiven Karzinoms mit Hilfe eines zytologischen Abstrichs die mikrolaryngoskopische uni- oder multilokuläre Exzision die Methode der Wahl für eine zuverlässige Klärung dar; bei Vorliegen einer Dysplasie oder eines Carcinoma in situ ist in den meisten Fällen zugleich lokal die Therapie vollzogen.

-2. Aktuelles Therapiekonzept bei Krebsvor- und Frühstadien im Larnyx

-2.1. Lokale Maßnahmen

Bei umschriebenen Prozessen mit Verdacht auf Präkanzerose oder Karzinom im Bereich der Stimmlippen besteht prinzipiell die Absicht, nur endolaryngeal mikrochirurgisch zu behandeln. Nur in Ausnahmefällen bei sehr diskreten Befunden und Hindernisgründen für eine Mikrolaryngoskopie in Narkose ist eine lupenendoskopische Abtragung in Lokalanästhesie als alleinige Therapie einer Dysplasie oder eines Carcinoma in situ angezeigt.
In Abhängigkeit von Lokalisation und Ausdehnung der suspekten laryngealen Proliferation sowie des zytologischen Befundergebnisses erfolgen die weiteren diagnostisch-therapeutischen Schritte.
Bei klinischem Verdacht auf eine Präkanzerose und zytologisch negativem Befund wird der umschriebene unilokuläre Herd, eine Leukoplakie oder ein Papillom beispielsweise, komplett bzw. die multilokuläre Veränderung bei chronisch hyperplastischer Laryngitis beispielsweise exzidiert. Ergibt die histologische Untersuchung eine Dysplasie oder auch ein im Gesunden entferntes Carcinoma in

situ, so ist in der Regel die lokale Behandlung abgeschlossen. Bei klinischem Verdacht auf das Vorliegen eines Karzinoms (T_{1a}) und zytologisch negativem Ergebnis ist die diagnostische,mikrolaryngoskopische Herdexzision nicht so radikal wie bei Vorliegen einer positiven Zytologie (Papanicolaou IV oder V), dessen nicht nur vertretbare, sondern zu fordernde Konsequenz ein kurativer Eingriff sein muß.
Posttherapeutisch ist eine exakte histomorphologische Aufarbeitung der Randproben und des Resektates in Stufenschnitten notwendig, um in einer klinisch-histologischen Synopsis das weitere Vorgehen entscheiden zu können.
Bei sicherer Resektion im Gesunden erscheint sogar bei sehr umschriebenen invasiven Karzinomen vorerst die alleinige strenge posttherapeutische Überwachung bei entsprechendem Verständis und Kooperation des Patienten vertretbar, ohne daß eine aggressive Tumortherapie (Operation oder Bestrahlungsbehandlung) wie sie heute noch allgemein üblich ist, eingeleitet werden muß.

Indikation für eine endoskopische Nachresektion:

Die mikrolaryngoskopische Exzision eines Herdes erfolgte in der Vorstellung (klinisch kein Karzinomverdacht, zytologisch negativ), es handle sich um eine Präkanzerose, histologisch ließ sich jedoch dann ein Carcinoma in situ (fakultative prophylaktische Nachresektion) oder ein invasives Karzinom (obligate, kurative Nachresektion) nachweisen.

Die Histoanalyse ergibt, daß die Resektion nicht im Gesunden erfolgte.

Nicht zufriedenstellender Heilungsverlauf oder Auftreten suspekter Veränderungen während der posttherapeutischen endoskopischen Verlaufskontrolle.

Bei Stimmlippenprozessen, die zytologisch oder bioptisch-histologisch als maligne verifiziert wurden und die die vordere Kommissur ereichen und/oder den Processus vocalis befallen haben - es handelt sich dabei immer noch um einen T_1-Tumor - geben wir dem operativen Eingriff, einer Laryngofissur mit Chordektomie bis hin zur fontolateralen Teilresektion nach Leroux-Robert in Lokalanästhesie den Vorzug. Nur selten bei älteren Patienten mit schlechtem Allgemeinzustand führen wir eine Bestrahlungsbehandlung mit Co 60 durch.

Die Einteilung entsprechend der UICC-Klassifikation von T_{1a}- und T_{1b}-Tumoren der Glottis ist für eine differenzierte, klinisch-befundbezogene und histologisch orientierte funktionserhaltende Therapie zu grob. Eine Leukoplakie von wenigen mm Größe im Bereich einer frei beweglichen Stimmlippe, die histologisch bereits einem invasiven Karzinom entspricht, kann heute nicht mehr

nach den gleichen Gesichtspunkten therapiert werden wie ein maligner Prozeß, der die gesamte Stimmlippe befallen hat.
Entscheidend für eine erfolgreiche Behandlung der Krebsvor- und Frühstadien im Larynx sowie für eine Vorbeugung von Zweiterkrankungen und das Verhindern einer Progression ist nach unserer Auffassung nicht der endolaryngeale-endoskopische oder translaryngeale-operative Zugangsweg, sondern die histologisch sichere Resektion im Gesunden und zur nachhaltigen Beruhigung der Schleimhaut ein kombiniert rhino-laryngologisch, ätiologisch orientiertes Therapiekonzept.

-2.2. Flankierende Maßnahmen

Ausgehend von der Erkenntnis, daß es sich bei der Dysplasie und dem Karzinom im Larynx um eine "polyätiologisch bedingte Pathologie" handelt, muß das therapeutische Konzept neben der lokalen symptomatischen Herdexzision den Versuch einer kausalpathogenetisch ätiologisch ausgerichteten Kombinationsbehandlung beinhalten.
Sie umfaßt seitens des Arztes Aufklärung und kurative wie präventive Therapie, seitens des Patienten ist eine aktive Mitarbeit Voraussetzung.

- Konsequente Ausschaltung exogener Noxen
  - Rauch- und Alkoholabstinenz
  - Weitgehendes Vermeiden von Staub und anderen inhalativen Berufsnoxen
- Stimmschonung
- Inhalationen, allgemeine und lokale antiphlogistische Behandlung (Antibiotika, Cortison u. a.)
- Systematische Sanierung der oberen Luftwege
  - Operative Schleimhautsanierung
  - Sicherstellung einer gut funktionierenden Nasenatmung (bei Polyposis nasi, Nasenmuschelhyperplasie und Septumdeviation)
  - Beseitigung chronischer Entzündungsherde (z. B. einer Sinusitis maxillaris, Adenoide oder chronische Tonsillitis).

-2.3. Posttherapeutische Verlaufskontrolle

-1. Endoskopische Nachsorge

Alle Patienten mit Dysplasie, Carcinoma in situ oder Karzinom im Larynx müssen konsequent regelmäßig - in zunächst kurzen Intervallen - lupenendoskopisch mit Fotodokumentation überwacht werden. Patienten nach Teilresektion sind über fünf

Jahre hinaus mit entsprechend größeren Zeitabständen endoskopisch zu überwachen, da auch nach 10 Jahren noch ein Zweitkarzinom auftreten kann. Patienten, die bereits wegen einer histologisch gesicherten Präkanzerose im Larynx behandelt wurden, zählen ebenso wie Patienten mit chronischen Entzündungen zu gefährdeten Personengruppen für eine maligne Entartung im Kehlkopf; ihr Befund muß entsprechend regelmäßig kontrolliert werden. Für Patienten mit chronisch-hyperplastischen Laryngitiden müssen auch bei histologisch noch benignem Charakter der Schleimhaut die gleichen kausaltherapeutischen Überwachungskriterien wie bei Patienten mit histologisch nachgewiesenen Dysplasien oder Karzinomen im Larynx angewandt werden, bis die Entzündung völlig ausgeheilt ist.
Nach Teilresektionen kann der routinemäßig entnommene zytologische Abstrich in einigen Fällen eine Früherkennung des Rezidivs ermöglichen, ohne daß im Resektionsbereich ein suspekter Herd identifizierbar ist. Bei Auftreten von Proliferationen, Granulationen oder kleinen Leukoplakien, ist generell eine bioptisch-histologische Klärung erforderlich, jede auch noch so kleine Proliferation muß endoskopisch entfernt und histologisch untersucht werden.

-2. Lenkung des Patienten

Im Einvernehmen mit den behandelnden, niedergelassenen Ärzten, deren Verständnis für die aufwendige und ihnen nicht immer notwendig erscheinende polyätiologisch orientierte Therapie geweckt werden muß, ist eine ständige Überwachung der für Krebs gefährdeten ebenso wie der wegen einer Krebserkrankung behandelten Patienten notwendig.
Nur gemeinsam durch persönliches Engagement seitens der Ärzte und Kooperationsbereitschaft seitens der Patienten ist eine Verwirklichung der prophylaktisch-funktionellen therapeutischen Prinzipien, wie sie bereits bei einer Reihe von Patienten erfolgreich praktiziert wurden, zu erreichen.

VII. Zusammenfassung

Von 1973 bis 1976 wurden bei 582 Patienten im Alter von 16 bis 88 Jahren der Erlanger Hals-Nasen-Ohren-Klinik verschiedene Untersuchungsmethoden zur D i a g n o s t i k von Präkanzerosen und Karzinomen im Larynx retrospektiv (1973/1974) und prospektiv (1975/1976) ausgewertet.

Dabei wurden unterschiedliche endoskopische Methoden simultan getestet: Neben der üblichen, indirekten Spiegellaryngoskopie und der Mikrolaryngoskopie mit und ohne Intubation in Narkose kam die flexible Fiberglasendoskopie zum Einsatz, mit dem Ziel, ein Mehrzweckendoskop für die Untersuchung des Kehlkopfes am wachen Patienten zu entwickeln.
Seit Ende 1974 steht das Lupenlaryngoskop-Epipharyngoskop nach v. Stuckrad, eine 90° Winkeloptik mit regelbarer bis fünffacher Vergrößerung, zur Verfügung.

Im Rahmen einer prospektiven Vergleichsstudie wurden bei 103 Patienten (1974/1975) verschiedene Untersuchungsverfahren wie die Stroboskopie, die Intravitalfärbung mit Toluidinblau, die Abstrichzytologie sowie verschiedene Biopsietechniken simultan eingesetzt.

Zusätzlich wurden von 1973 bis 7/1978 bei 516 Patienten mit einer Dysplasie, einem Carcinoma in situ oder einem invasiven Karzinom der Glottis ($T_{1a/b}$) verschiedene Verfahren der T h e r a p i e prospektiv beurteilt.

1973 und 1974 wurden Dysplasien nur vereinzelt, Carcinomata in situ überwiegend und T_1-Tumoren generell radiologisch oder operativ behandelt. Demgegenüber kam 1975 und 1976 die endoskopische Therapie bei der Dysplasie ausschließlich und beim Carcinoma in situ überwiegend zum Einsatz; nur selten wurde noch eine Bestrahlung durchgeführt, T_1-Tumoren wurden bevorzugt chirurgisch behandelt.
1977 und 1978 wurden umschriebene T_{1a}-Tumoren in das endoskopische Therapiekonzept miteinbezogen; für die restlichen glottischen T_1-Tumoren stellte die Thyreotomie mit Chordektomie oder frontolaterale Teilresektion (nach Leroux-Robert) die Therapie der Wahl dar.

Von den 582 Patienten der Jahre 1973 bis 1976 wiesen 36 % eine Dysplasie, 7 % ein Carcinoma in situ und 57 % ein invasives Karzinom im Larynx auf. Der Anteil der Männer betrug 92 %; für die Karzinomträger lag der Altersgipfel zwischen 50 und 60 Jahren. 93 % waren Männer und Raucher. Vier Fünftel der Dysplasien und Karzinome waren in der Glottis lokalisiert; dementsprechend gaben über 90 % als Leitsymptom Heiserkeit an.
Die am häufigsten vertretenen Berufsgruppen (ca. 10 %) waren aus dem Baugewerbe sowie der Land- und Forstwirtschaft. Es konnte jedoch gegenüber dem Anteil dieser Berufsgruppen in der Bevölkerung kein signifikanter Unterschied nachgewiesen werden. Demgegenüber fiel ein gehäuftes Vorkommen von Nikotin- und Alkoholabusus in bestimmten Berufsgruppen, beispielsweise aus dem Baugewerbe, auf: 96 % waren Raucher, über zwei Drittel tranken mehr als 80 g Alkohol täglich.
Bemerkenswert viele Patienten wiesen klinisch und röntgenologisch einen behandlungsbedürftigen Befund im Bereich von Nase, Nasenrachen, Nasennebenhöhlen und Mundhöhle auf (75 %). Von 300 Patienten, deren Röntgenaufnahme der Nasennebenhöhlen vorlag, wiesen fast 60 % einen pathologischen Befund in der Kieferhöhle auf.

Eine Gegenüberstellung der verschiedenen laryngoskopischen Untersuchungsverfahren ergab eine eindeutige Überlegenheit der direkten gegenüber der indirekten Laryngoskopie. Die Lupenendoskopie läßt bereits bei der routinemäßigen Untersuchung kleinste Karzinomherde und Präkanzerosen auch in versteckten - dem Blick bei indirekter Laryngoskopie sich entziehenden - Regionen erkennen; sie ist eine kostenniedrige, einfach durchzuführende und schmerzlose Untersuchung am wachen Patienten, welche in vielen Fällen den sofortigen zytologischen Abstrich oder die Biopsie gestattet und in den übrigen Fällen eine Mikrolaryngoskopie veranlassen kann. Eine relativ einfache Foto-, Film- und Videodokumentation ermöglicht eine objektive Befunddokumentation mit Funktionsbeurteilung und posttherapeutischer Verlaufskontrolle. Eine exakte prätherapeutische Festlegung der Tumorausdehnung mit histologischer Klärung gestattet ein genaues "staging" und "grading" als Voraussetzung für eine adäquate und sichere onkologische Therapie. Zur Erfassung prä- und posttherapeutischen, submukösen Tumorwachstums hat sich die für Rachen und Kehlkopf neu etablierte Grobnadelbiopsie wegen ihrer hohen Treffsicherheit bewährt.

Durch den Einsatz einer weiterentwickelten Biopsietechnik von der Knipsbiopsie über die Nadelbiopsie bis hin zur Herdentfernung (Probeexstirpation, "excisional biopsy") mit anschließender histomorphologischer Untersuchung konnte die größte diagnostische Sicherheit erzielt werden.

Zusätzliche Diagnostika wie die Stroboskopie und der Toluidinblau-Test wiesen relativ hohe "Falsch-negativ-" (10 % / 16 %) bzw. "Falsch - positiv-" (30 % / 23 %) Quoten auf.
Der zytologische Abstrich ergab zwar in 32 % einen "falsch negativen" Befund, jedoch keinen einzigen "falsch positiven".

Von 320 Patienten mit einer laryngealen Dysplasie wurden nur 9 (1973/1974) radiologisch oder operativ behandelt, dennoch konnten lokale Rezidive nicht verhindert werden. Bei 4 der 311 ausschließlich endoskopisch therapierten Patienten mit Dysplasien (1,3 %) entstand ipsilateral ein Karzinom.
Bei der Behandlung der Carcinomata in situ oder glottischen T_1-Tumoren wurden mit der Bestrahlungsbehandlung (Co 60 / 6 - 8 000 rd) die ungünstigsten Resultate erzielt: Fast bei jedem zweiten der 42 radiologisch behandelten Patienten mußte wegen eines Residual- seltener Rezidivkarzinoms ein operativer Eingriff erfolgen; jeder fünfte Patient ist tumorabhängig verstorben.

Von den 102 chirurgisch behandelten Patienten mit Carcinoma in situ (11) bzw. glottischen T_1-Tumoren (91) wurden insgesamt nur drei Rezidive beobachtet; bemerkenswert ist, daß bei jedem dritten Patienten im Resektat kein Karzinom mehr vorhanden war. Bei jedem sechsten wegen eines T_1-Tumors operierten Patienten mußte, da die Abtragung nicht im Gesunden erfolgt war, nachreseziert werden; bei 70 % dieser Patienten war die Diagnostik extern erfolgt. Bei zwei Patienten mußte wegen einer Spätmetastase am Hals eine Neck dissection erfolgen.

Bei den 41 ausschließlich endoskopisch behandelten Carcinomata in situ ist in drei Fällen ein Rezidiv aufgetreten, das wiederum endoskopisch exzidiert wurde; in keinem Fall ist bisher ein Übergang in ein invasives Wachstum beobachtet worden.
Unter den 12, vorwiegend 1977 und 1978, rein endoskopisch behandelten umschriebenen T_{1a}-Tumoren der Glottis war nur eine Patientin, bei der nach wenigen Monaten eine operative Nachresektion notwendig wurde.
Bei keinem Patienten mußte bis zum Stichtag 01. 07. 1978 nach endoskopischer oder operativer Behandlung eines Carcinoma in situ oder T_1-Tumors der Glottis wegen fortgeschrittenen Krebswachstums der Kehlkopf entfernt werden, kein Patient ist tumorabhängig verstorben.

Endoskopisch-bioptische Nachuntersuchungen (1977) bei 25 ausschließlich endoskopisch therapierten Patienten mit lokalisiertem oder multilokulärem Carcinoma in situ im Larynx zeigten in Übereinstimmung mit der klinisch deutlich erkennbaren Rückbildung hochentzündlich-hyperplastischer Schleimhaut auch eine histologisch nachweisbare Epithelberuhigung. Nach einem durchschnittlichen Beobachtungszeitraum von zwei Jahren wurde maximal eine mittelgradige Dysplasie, in keinem Fall jedoch ein Carcinoma in situ nachgewiesen. Bei keinem Patienten ist bis heute ein Karzinom aufgetreten.

Bei einem Vergleich verschiedener endoskopischer Verfahren hat sich gezeigt, daß für den Kehlkopf die starren 90° Winkelendoskope besser geeignet sind als flexible Endoskope. Die Lupenendoskopie ist als Routineuntersuchungsmethode im "Erkennen, Abklären und Überwachen" der Spiegeluntersuchung weit überlegen; sie erscheint geeignet, diese vollständig und die Mikrolaryngoskopie in Narkose teilweise zu ersetzen. Lupenendoskopie und Mikrolaryngoskopie stellen sich ergänzende Untersuchungsmethoden dar: Die Lupenendoskopie hat bei der Diagnostik maligner Tumoren und die Mikrolaryngoskopie bei der endolaryngealen, mikrochirurgischen Therapie von Krebsvor- und Frühstadien den Vorrang.
Auf die zusätzlichen Diagnostika Stroboskopie und Toluidinblau-Test, die ohnehin wegen der relativ hohen "falsch negativen" und "falsch positiven" Befunde in ihrer Aussage deutlich hinter der Histologie zurückbleiben, kann dank einer systematisierten und standardisierten Biopsietechnik verzichtet werden. Nur die Zytologie mit einer relativ hohen "Falsch-negativ-" Quote, jedoch ohne "falsch positiven" Befund, erweist sich als brauchbare, schonende und elegante primäre diagnostische Maßnahme, jedoch unter dem Vorbehalt, daß ein negativer Zytologiebefund den Verdacht nicht beseitigt und eine bioptische Klärung unbedingt erfordert.

Für die Behandlung der Dysplasie, des Carcinoma in situ und der umschriebenen glottischen T_{1a}-Tumoren erscheint die mikrolaryngoskopische Exzision mit histologischer, geometrischer Rand- und Tiefenkontrolle das geeignete Therapieverfahren zu sein. Bei etwas ausgedehnteren Prozessen im Bereich der Glottis hat sich die Thyreotomie mit Chordektomie oder frontolaterale Teilresektion bewährt. Der ungünstige Verlauf nach Bestrahlungsbehandlung - nur in dieser Patientengruppe wurden Laryngektomien notwendig und verstarben Patienten tumorabhängig - spricht vorerst gegen den Einsatz der Bestrahlungsbehandlung.

Aus den vergleichenden Untersuchungen verschiedener Diagnostika resultiert ein wenig aufwendiges, doch effektives Konzept für das diagnostische Vorgehen bei der Klärung suspekter Proliferationen im Larynx, das seit etwa drei Jahren erfolgreich eingesetzt wird.
Bei Tumoren mit eindeutiger makroskopischer Ausdehnung und damit klarer therapeutischer Indikation reicht in der Regel eine lupenendoskopisch gewonnene, positive Zytologie oder Biopsie zur Malignomsicherung aus. Umschriebene Herde mit Verdacht auf Präkanzerose oder Carcinoma in situ werden mikrolaryngoskopisch exzidiert. Bei Resektion im Gesunden bedeutet die diagnostische Maßnahme zugleich Therapie. Bei nicht eindeutiger Ausdehnung eines malignen Prozesses ist vor einer Teilresektion eine bioptische Umgebungsanalyse des Tumors notwendig, um ihn gegen seine gesunde "Peripherie" abzugrenzen.

Entscheidend für eine erfolgreiche Behandlung von Krebsvor- und Frühstadien im Larynx sowie für eine Vorbeugung von Zweiterkrankungen ist nicht der endolaryngeale endoskopische oder translaryngeale operative Zugangsweg, sondern die histologisch sichere Resektion im Gesunden und zur nachhaltigen Beruhigung der Schleimhäute ein kombiniert rhino-laryngologisch, ätiologisch orientiertes Therapiekonzept. Dieses beinhaltet als flankierende Maßnahmen zur lokalen Tumorresektion eine systematische, chirurgische Sanierung der oberen Luftwege mit Beseitigung chronischer Entzündungsherde und Wiederherstellung einer gutfunktionierenden Nasenatmung sowie eine konsequente Ausschaltung krebsfördernder Noxen wie Zigarettenrauchen.
Das auf histomorphologischen Erkenntnissen und klinischen Erfahrungen basierende, kombiniert rhino-laryngologische, kausalpathogenetisch ausgerichtete Therapiekonzept, das seit über drei Jahren erfolgreich zur Behandlung der laryngealen Dysplasie und des Carcinoma in situ eingesetzt wird, rechtfertigt die Anwendung der schleimhautschonenden, funktionserhaltenden endoskopischen Therapie auch für die umschriebenen T_{1a}-Tumoren der Stimmlippen.

VIII. Literaturverzeichnis

Alajmo, E., O. Fini-Storchi, G. Polli: Five-year results of 1.000 patients operated on for cancer of the larynx. Acta otolaryngol. 82 (1976) 437

Albrecht, R.: Verlaufsformen der Präkanzerosen des Mundes und des Kehlkopfes. Arch. Hals-, Nasen- und Ohrenheilkunde 172 (1958) 321

Alfoeldy, J., J. Duchon: Frühdiagnose der Kehlkopfpräkanzerosen mit Hilfe der Schiller'schen Jodprobe. Z. Laryngol. Rhinol. 44 (1965) 71

Alonso, J. M.: Cancer Laringeo. Paz. Montalvo. Madrid (1954)

Altmann, F., M. Basek, A. P. Stout: Papillomas of the larynx with intraepithelial anaplastic changes. Arch. Otolaryng. 62 (1955) 478

Atkinson, L.: Some features of the epidemiology of cancer of the larynx in Australia and Papua, New Guinea. Laryngoscope 85 (1975) 1173

Auerbach, O., C. Hammond, L. Garfinkel: Histologic changes in the larynx in relation to smoking habits. Cancer 1 (1970) 92

Barth, V.: Die Lupenstroboskopie. Vortrag auf der Jahrestagung der Dtsch. Ges. f. Sprach- und Stimmheilkunde, Basel (1976)

Bartholome, W., A. Karduck: 10-Jahreserfahrung mit Transkonioskopie in der laryngologischen Diagnostik. HNO 25 (1977) 273

Bauer, K. H.: Das Krebsproblem. Springer-Verlag, Berlin (1963) 865

Beikert, P., C. Beck: Zu den zytologischen Verfahren in der Tumordiagnostik. Arch. Ohr-, Nasen- und Kehlkopfheilkunde 166 (1954) 7

Belson, T. P., J. A. Duncavage, R. J. Toohill, R. H. Lehman: Vocal cord fixation in laryngeal carcinoma. Arch. Otolaryngol. 102 (1976) 281

Birnmeyer, G.: Der Verlauf des Inspirationsstromes im Kehlkopf. Arch. Ohr-, Nasen- und Kehlkopfheilkunde 174 (1959) 369

Birnmeyer, G.: Über die Beziehung zwischen Inhalationsnoxen und Lokalisation des Larynxkarzinoms. Z. Krebsforschung 64 (1961) 283

Blümlein, H.: Zur kausalen Pathogenese des Larynxkarzinoms unter Berücksichtigung des Tabakrauches. Arch. Hygiene 139 (1955) 349

Bocca, E., G. B. Leonardelli, Ch. Micheau, O. Pegnataro: Gli stati precancerosi della laringe. Nuovo Arch. Ital. Otol. 2 (1974) 287

Bocca, E.: Problemi di patologia e clinica del cancro sopraglottico. Nuovo Arch. Ital. Otol. 4 (1976) 295

Bockmühl, F., H. J. Herold, B. Mros: Zur Problematik der Frühsymptome und der Verzögerungszeit beim Kehlkopfkrebs. Z. Ärztl. Fortbild. 61 (1967) 626

Bockmühl, F., B. Mros, V. Zielinski: Untersuchungen zur ätiologischen Bedeutung der beruflichen und umweltbedingten Noxen bei Karzinomerkrankungen des Larynx. Mschr. Lungenkrkh. 15 (1972) 330

Böhme, G.: Stroboskopische Frühdiagnostik bei Kehlkopfkarzinom. Mat. Med. Nordm. 26 (1974) 86

Bohndorf, W., G. Höcker: Würzburger Therapieergebnisse beim Larynxkarzinom. Strahlentherapie 151 (1976) 132

Brandenburg, J. H., S. W. Rutter: Residual carcinoma of the larynx. Laryngoscope 87 (1977) 224

Brandt, R. H.: Frühdiagnostik und Frühtherapie beim Kehlkopfkrebs. Z. Ärztl. Fortbild. 66 (1972) 727

Bremond, G. A., J. Magnan, J. P. Pradoura: Les cancers du larynx. Medit. Medicale 80 (1975) 135

Bruchmüller, W., R. Mahn, R. Fikentscher: Probleme der Früherkennung des Larynxkarzinoms. Z. Laryngol. Rhinol. 56 (1977) 986

Brunner, H.: Superfical epidermoid carcinoma of the larynx. Arch. Otolaryngol. 51 (1950) 49

Bystrazanoska, T.: Cytologic examinations of the epithelium of the larynx. Otolaryngol. pol. 6 (1952) 21

Calearo, C., A. Staffieri: Rendiconto di una casistica di laringectomie orizontali sopraglottiche. Nuovo Arch. Ital. Otol. 4 (1976) 389

Czermak, J.: Der Kehlkopfspiegel. Wilhelm Engelmann, Leipzig (1860)

Czigner, J., J. Duchon, O. Deutsch, I. Batai: 4-Jahres-Erfahrung in der endolaryngealen Mikroskopie und Mikrochirurgie. Mschr. Ohrenheilk. 107 (1973) 264

Dellon, A. L., C. A. Hall, P. B. Chretien: Fiberoptic endoscopy in the head and neck region. Plast. Reconstr. Surg. 55 (1975) 466

Demian, S. D. E., F. L. Bushkin, R. A. Echevarria: Perineural invasion and anaplastic transformation of verrucous carcinoma. Cancer 32 (1973) 395

De Santo, L. W., J. C. Lillie, K. D. Devine: Surgical salvage after radiation for laryngeal cancer. Laryngoscope 86 (1976) 649

Doerr, W., G. Seifert, E. Uehlinger: Spezielle pathologische Anatomie. Bd. 4, Springer-Verlag, Berlin (1969) 258

Dontenwill, W., H. J. Chevalier, H. P. Jarke, U. Lafrenz, G. Reckzeh, B. Schneider: Investigations on the effects of chronic cigarette smoke inhalation in syrian golden hamsters. J. National Cancer Institute 51 (1973) 1781

Dubin, J., J. F. Boutin, J. Cocaud, J. P. Desnos: Laryngoscopie directe sous anesthesie generale par la methode de Sanders. J. Fr. Otorhinolaryngol. 24 (1975) 29

Duchon, J., J. Czigner, L. Pupp: Stimmbandpachydermie und das Rauchen. Z. Laryngol. Rhinol. Otol. 51 (1972) 253

Dunn, R. J., K. D. Devine: Tetracycline-induced fluorescence of laryngeal, pharyngeal and oral cancer. Laryngoscope 82 (1972) 189

Dworacek, H., A. Wiltschko: Über die Wichtigkeit wiederholter Probeexzisionen für die Diagnose maligner Tumoren in der Oto-Rhino-Laryngologie. Mschr. Ohrenheilk. 88 (1954) 315

Euler, H. E.: Pertracheales Laryngoskop. Z. Laryngol. Rhinol. 33 (1954) 57

Fagan, P. A., J. Ryan: The early diagnosis of carcinoma of the larynx. Austral. New Zealand J. Surg. 39 (1969) 183

Farago, L., L. Döbrössy: Über den Wert der Cytodiagnostik in der otorhinolaryngologischen Praxis. Fül-orr-gégegyógyszat 17 (1971) 91

Feldmann, J. G., M. Hazan: A case-control investigation of alcohol, tobacco, and diet in head and neck cancer. Prv. Med. 4 (1975) 444

Fränkel, B.: Erste Heilung eines Larynx-kankroids vermittelst Ausrottung per vias naturales. Dtsch. Arch. Klin. Med. 15 (1886) 502

Franz, B., O. G. Neumann: Verbesserte Differenzierungsmöglichkeit verdächtiger chronischer Stimmlippenveränderungen durch kurzzeitige hochdosierte Antibiotika-Therapie und vergleichende Zytologie. Z. Laryngol. Rhinol. 56 (1977) 432

Franz, B., O. G. Neumann: Leukoplakie des Kehlkopfs. Z. Laryngol. Rhinol. 57 (1978) 428

Frenzel, H.: Probeexzisionen in der HNO-Praxis bei Verdacht auf Stimmbandkarzinom. HNO 12 (1964) 48

Gabriel, C. E., D. G. Jones: The importance of chronic laryngitis. J. Laryngol. Otol. 74 (1960) 349

Garcia, M.: Observations on the human voice. Communication présentée par Sharpey à la "Royal Medical and Surgical Society" de Londres en 1855. Proceedings 13e livraison du 7e volume, 22 mars 1855, pp. 399-410

Glanz, H., O. Kleinsasser: Radiogene Zweitkarzinome des Larynx. HNO 24 (1976) 48

Glanz, H., O. Kleinsasser: Chronische Laryngitis und Karzinom. Arch. Otorhinolaryngol. 212 (1976) 57

Glanz, H., I. Fleischer: Morphologische Untersuchungen an subglottischen Karzinomen. Vortrag auf der 48. Jahresversammlung der Dtsch. Ges. f. Hals-Nasen-Ohrenheilkunde, Kopf- und Halschirurgie, Bad Reichenhall, 22. - 26. 05. 1977

Glasenapp, G. B.: Beitrag zur berufsbedingten Entstehung des Kehlkopfkarzinoms. Z. Laryngol. Rhinol. 54 (1975) 565

Goldman, J. L., J. D. Roffman: Indirect laryngoscopy. Laryngoscope 85 (1975) 530

Grippaudo, M.: Il valore della citologia esfoliativa nella diagnosi dei tumori in ORL. Il Valsalvan 5 (1958) 248

Guerin, R. L.: Microlaryngoscopy - a modified technique. J. Oto-Laryngol. Austral. 3 (1972) 384

Gulev, A., I. Tcholakov, B. Simov, G. Stamatov, S. Stoitchev, I. Vladimirov, I. Karov, B. Matova: Affectiones professionnelles et precancereuses du larynx d'apres au material clinique et des examens prophylactique dans quatre etablissements d'etat de la ville de Plovdiv. Arch. Un. Med. Balkan 14 (1976) 371

Haas, E., K. Doederlein: Endolaryngeale Mikrochirurgie. Z. Laryngol. Rhinol. 57 (1978) 235

Haas, E.: Die diagnostischen und therapeutischen Möglichkeiten der endolaryngealen Mikrochirurgie. HNO 25 (1977) 301

Haas, E., P. Bildstein: Die Bedeutung der Stroboskopie für die Früherkennung des Stimmlippenkrebses. J. Laryngol. Rhinol. Otol. 53 (1974) 169

Harris, H. H.: Radiation therapy versus surgery for early carcinoma of the vocal cords. Pacific. Med. and Surgery 73 (1965) 181

Harrison, D. F. N.: Laryngectomy for subglottic lesions. Laryngoscope 3 (1974) 1208

zur Hausen, H., L. Gissmann, W. Steiner, W. Dippold, I. Dreger: Human papilloma viruses and cancer. Bib. Haematol. 43 (1976) 569

Heiden, Ch., M. Westhues, H. J. Kornmesser: Nebenwirkungen und Komplikationen bei Untersuchungen und Operationen in Stützlaryngoskopie. J. Laryngol. Rhinol. 55 (1976) 299

Herrmann, J. F., A. Schauer, H. Finsterer: Zur Erkennung präneoplastischer Veränderungen am Larynx. Z. Laryngol. Rhinol. 52 (1973) 655

Herrmann, J. F., C. Gay: Das Zweitmalignom nach Radiotherapie der Stimmlippe, ein radiogenes Karzinom? Arch. Ohren-, Nasen- und Kehlkopfheilkunde 216 (1977) 562

Hess, F., G. Beckmann: Krebsbehandlung im Kopf-Hals-Bereich. Dtsch. Ärztebl. 25 (1971) 1927

Hiranandani, L. H.: Panel on epidemiology and etiology of laryngeal carcinoma. Laryngoscope 85 (1975) 1197

Holinger, P. H., J. A. Schild: Carcinoma in situ. International Congress for ORL, Tokio (1966)

Homburger, F.: Smokers larynx and carcinoma of the larynx in syrian hamsters exposed to cigarette smoke. Laryngoscope 85 (1975) 1874

Hommerich, K. W., H. Ernst: Zur Behandlung der Leukoplakien des Kehlkopfes. Z. Laryngol. Rhinol. 53 (1974) 337

Hommerich, K. W., H. Ernst, B. Schubert: Zur Strahlentherapie der Stimmbandleukoplakie. Strahlentherapie 141 (1971) 18

Horbach, L., S. Koller, H. Loskant: Analyse der Krebstodesfälle 1950 - 1968 in Großbetrieben mit vorwiegend chemischer Produktion im Zusammenhang mit der betrieblichen Exposition. Zbl. Arbeitsmed. Arbeitsschutz 25 (1975) 225

Hueper, W. C.: Occupational and environmental cancers of the respiratory system (1966)

Iwamoto, H.: An epidemiological study of laryngeal cancer in Japan (1960 - 1969). Laryngoscope 85 (1975) 1162

Jackson, C.: Cancer of the larynx. Ann. Surgery 77 (1923) 1

Jakobi, H., R. Fikentscher, W. Bruchmüller: Statistische Erhebungen an 1231 Patienten mit Kehlkopfkarzinom der Jahre 1940 - 1974. Z. Laryngol. Rhinol. 56 (1977) 992

Jankovic, I., Z. Merkas: Radiotherapy as the primary approach in the treatment of laryngeal cancer. Radbiol. Radther. 16 (1975) 249

Jaumann, M. P., W. Steiner, H.-J. Pesch: Leitsymptom Globusgefühl. Endoskopische, röntgenologische und histomorphologische Differentialdiagnose von Proliferationen in Oro- und Hypopharynx. Dtsch. Ärztebl. 75 (1978) 479

Jelinek, R.: Clinical evaluation of histological changes of the mucous membrane of the larynx affected with cancer. Cesk. Otolaryngol. 18 (1969) 257

Jennings, R. C., S. S. Carwish: Intra-epithelial carcinoma of the larynx. J. Laryngol. 70 (1956) 660

Johannsen, H. S., W. Pascher: Stimmstörungen bei entzündlichen und tumorösen Kehlkopferkrankungen, nach Kehlkopfoperationen und nach Intubation. HNO 24 (1976) 63

Johannsen, H. S., W. Pascher: Intravitale Anfärbung von Tumoren des Larynx mit Toluidinblau in indirekter Laryngoskopie. HNO 22 (1974) 225

Jussawalla, D. J., W. Haenszel, V. A. Deshpande, M. V. Natekar: Cancer incidence in greater Bombay. Brit. J. Cancer 22 (1968) 623

Jussawalla, D. J.: Cancer incidence patterns in the subcontinent of India. Proc. Ray. Soc. Med. 66 (1973) 308

Kissin, B., M. M. Kaley, W. H. Su, R. Lerner: Head and neck cancer in alcoholics. J. Amer. Med. Ass. 224 (1973) 1174

Kittel, G.: Die Ergebnisse der Kehlkopfteilresektionen. HNO 20 (1971) 51

Kittel, G., W. Steiner, M. P. Jaumann: Lupenendoskopische Foto- und Filmdokumentation bei Stimmstörungen. Sprache - Stimme - Gehör 1 (1977) 42

Kittel, G.: Lupen-Mikro-TV-Farbstroboskopie mit Amplitudenbestimmungsmöglichkeiten. HNO 26 (1978) 94

Klein, H. C.: Routine telescopic laryngoscopy. Amer. Fam. Physician 11 (1975) 86

Kleinsasser, O.: Mikrolaryngoskopie und endolaryngeale Mikrochirurgie. F. K. Schattauer-Verlag, Stuttgart (1976) (1. Auflage 1968)

Kleinsasser, O.: Über die verschiedenen Formen der Plattenepithelhyperplasien im Kehlkopf und ihre Beziehungen zum Karzinom. Arch. Ohren-, Nasen- und Kehlkopfheilkunde 174 (1959) 290

Kleinsasser, O.: Mikrolaryngoskopie und endolaryngeale Mikrochirurgie, Teil 2. Rückblick auf 2.500 Fälle. HNO 22 (1974) 69

Kleinsasser, O.: Eine Analyse der Vorgeschichte von Kehlkopfkrebskranken. Z. Laryngol. Rhinol. 42 (1963) 14

Kleinsasser, O.: Wachstumsformen der Kehlkopfeingangskarzinome und Indikation zur Teilresektion. Wissenschaftliche Zeitschrift der Karl-Marx-Universität Leipzig 16 (1967) 723

Kleinsasser, O., G. Oliveira E Cruz: "Juvenile" und "adulte" Kehlkopfpapillome. HNO 21 (1973) 97

Klestadt, W.: Zur Frage der Pachydermia laryngis als Vorkrankheit des Karzinoms. Z. Laryngol. Rhinol. 20 (1930) 30

Koburg, E., E. Steinbach: Toluidinblau-Vitalfärbung zur Früherkennung und Abgrenzung maligner Kehlkopftumoren. Arch. Klin. und Experim. Ohr-, Nasen- und Kehlkopfheilk. 194 (1969) 320

Köhn, K.: Zur Pathologie der gutartigen Stimmbandprozesse. HNO 8 (1959) 71

Krajina, Z., V. Konic-Carnelutti: Epidemiology of laryngeal cancer. Laryngoscope 85 (1975) 1155

Kuttner, A.: Über die Beziehungen des Karzinoms zur Pachydermie. Virchows Arch. Path. Anat. 121 (1890) 378

Krugel, K.: Ein neues Gerät zur Blitzphotographie des Larynx und Hypopharynx. HNO 7 (1959) 334

Lakatos, I., I. F. Herrmann, H. v. Stuckrad: Pre- and posttherapeutic control of patients with suspected carcinoma of the larynx. Arch. Ohrenheilk. 210 (1975) 246

Lederman, M.: Radiotherapy of cancer of the larynx. J. Laryngol. Otol. 9 (1970) 867

Lederman, M.: Place of radiotherapy in treatment of cancer of the larynx. Brit. Med. J. 10 (1961) 1639

Lederman, M.: Keratosis of the larynx. J. Laryngol. 77 (1963) 651

Leicher, H.: Die Schuld des Facharztes bei Verkennung bösartiger Geschwülste der oberen Luft- und Speiseröhre. Z. Laryngol. Rhinol. 26 (1935) 68

Leicher, H.: Zur Entstehung bösartiger Geschwülste der oberen Luft- und Speisewege und des Ohres. Z. Laryngol. Rhinol. 57 (1978) 162

Le Jeune , F. E.: Intralaryngeal operation for cancer of the vocal cord. Ann. Otol. Rhinol. 44 (1946) 531

Leonard, J. R., W. L. Beck: Hematoporphyrin fluorescence: An aid in diagnosis of malignant neoplasms. Laryngoscope 81 (1971) 365

Leroux-Robert, J.: La chirurgie conservative par laryngofissure on laryngectomie partielle dans le cancer du larynx. Ann. Otol. Laryngol. 74 (1957) 41

Lewy, R. B., P. A. Brusca: Difficult direct laryngoscopy. Laryngoscope 86 (1976) 567

Lillie, J. C.: Vocal-cord surgery. Surg. Clin. N. Amer. 43 (1963) 1081

Link, R.: Zum Werte negativer Probeexzisionen bei Stimmbandgeschwülsten. HNO 10 (1962) 102

Lowenfels, A. B.: Alcohol and cancer. New York J. Med. 74 (1974) 56

Lowry, W. S.: Alcoholism in cancer of the head and neck. Laryngoscope 85 (1975) 1275

Luk, K. H., J. R. Castro: Evaluation of time-dose factors in glottic tumors. Acta Radiol. 14 (1975) 529

Lyons, G. D., R. J. Lousteau, D. F. Mouney: CO_2 laser laryngoscopy in a variety of lesions. Laryngoscope 86 (1976) 1658

Mahn, H. R., R. Fikentscher, W. Bruchmüller: Besonderheiten des weiblichen Larynxkarzinoms. Laryngol. Rhinol. 56 (1977) 998

Majdevac, Z.: Laryngomicroscopy and our experience after 3 years of use. Med. Pregl. 29 (1976) 125

Martensson, B.: Epidemiological aspects on laryngeal carcinoma in Scandinavia. Laryngoscope 85 (1975) 1185

Martensson, B., E. Fluur, H. Schiratzki: Transconioscopy: a new method of laryngeal investigation. Acta oto-laryng. (Stockh.) 58 (1964) 281

Mc Donald, T. J., L. W. De Santo, L. H. Weiland: Supraglottic larynx and its pathology as studied by whole laryngeal sections. Laryngoscope 86 (1976) 635

Mc Gavran, M. H., A. C. Stutsman, J. H. Ogura: Superficially invasive epidermoid carcinoma of the true vocal cord. Canad. J. Otolaryngol. 3 (1974) 526

Mc Nelis, F. L., A. R. Esparza: Carcinoma in situ of the larynx. Laryngoscope 81 (1971) 924

Mendonca, D. R., E. P. Bryce: Transglottic cancer of the larynx - a case presentation. Canad. J. Otolaryngol. 2 (1973) 271

Mendonca, D. R.: State of the Patient after Successful Irradiation for Laryngeal Cancer. Laryngoscope 85 (1975) 534

Meyer-Breiting, E.: Vergleich histologischer Untersuchungsergebnisse bei supraglottischen und glottischen Kehlkopfkarzinomen. Arch. Ohren-, Nasen- und Kehlkopfheilk. 216 (1977) 566

Milazzo, F.: Studio istochimico della affezioni flogistica iperplasticotrofiche e operplastico leucoplasiche della laringe. Nuovo Arch. Ital. Otol. 76 (1965) 636

Miller, A. H., H. R. Fisher: Clues to the life history of carcinoma in situ of the larynx. Laryngoscope 81 (1971) 1475

Müller, D.: Die klinischen Frühsymptome des Kehlkopfkarzinoms. Z. Ärztl. Fortbild. 63 (1969) 934

Müller, D.: Möglichkeiten professioneller Schleimhautschädigungen der oberen Luftwege unter besonderer Berücksichtigung mechanischer Irritationen. Z. Ges. Hyg. u. Grenzgebiete 18 (1972) 561

Müller, E.: Die Frühformen des rezidivierenden Stimmlippenkarzinoms, ihr morphologisches Bild und ihre Behandlung. Arch. Klin. Experim. Ohren-, Nasen- und Kehlkopfheilk. 202 (1972) 602

Münzel, M.: Zur Behandlung der Leukoplakien des Kehlkopfes. Z. Laryngol. Rhinol. 52 (1973) 601

Münzel, M., P. Meister: Subepitheliale Veränderungen bei der einfachen leukoplakischen Hyperplasie der Kehlkopfschleimhaut. Z. Laryngol. Rhinol. 55 (1976) 96

Münzel, M.: Persönliche Mitteilung (1977)

Nessel, E.: Die Berufsschäden des Kehlkopfes. Arch. Ohren-, Nasen- und Kehlkopfheilk. 185 (1965) 379

Nessel, E.: Zur Frage des Berufskrebses in Nase, Mund, Rachen und Kehlkopf- Arbeitsmed. Sozialmed. Arbeitshyg. 7 (1967) 273

Neudörfer: Zit. n. Bruzelius, R. M.: Stockholm, P. A. Nordstedt (1875)

Neumann, O. G.: Histologische Untersuchungen über die Einheilung freier Mundschleimhaut-Transplantate im Glottisbereich. Arch. Ohren-, Nasen- und Kehlkopfheilk. 210 (1975) 244

Neumann, O. G., B. Franz: Leukoplakien des Kehlkopfes. Z. Laryngol. Rhinol. 56 (1977) 828

Norris, C. M., A. R. Peale: "Untreated" carcinoma of the larynx. Ann. Otol. 77 (1968) 468

Ober, K. G.: Die Sicherung der durch Suchteste ausgesprochenen Verdachtsdiagnosen einer malignen Cervixerkrankung und die daraus resultierenden therapeutischen Folgerungen. Arch. Gyn. 207 (1969) 318

Ogura, J.: Diskussionsbemerkung zu De Santo. Laryngoscope 86 (1976) 650

Ono, J., S. Saito: Endoscopic microsurgery of the larynx. Ann. Otol. 80 (1971) 479

Pascher, W., R. Homoth, G. Kruse: Verbesserte visuelle Diagnostik in der Laryngologie und Phoniatrie. HNO 19 (1971) 373

Pascher, W., G. Neumann: Fiber-Stroboskopie. Technik und Anwendungsmöglichkeiten. Zbl. f. HNO-Heilkunde 114 (1976/77) 611

Pedersen, E., A. C. Hegetveit, A. Andersen: Cancer of respiratory organs among workers at a nickel rafinery in Norway. Int. J. Cancer 12 (1973) 32

Pene, F., G. H. Fletscher: In situ Stimmbandkrebs bestrahlen. Cancer 37 (1976) 2586

Pesch, H.-J., W. Steiner, G. Maak: Simultanes Wachstum von Karzinom und Präkanzerose im Kehlkopf - eine stratigraphische histomorphologische Analyse. Arch. Ohren-, Nasen- und Kehlkopfheilk. 213 (1976) 419

Preoechtel, A.: Stroboscopy in laryngeal keratosis and its cancerization. Acta Otolaryngol. 183 (1963) 117

Potapov, I. I., P. F. Kaliteevsky, I. G. Triantafilidi: Concerning intraepithelial carcinoma of the larynx. Vestnik ORL 34 (1972) 77

Ricci, A.: Considerazioni sulla laringomicroscopia diretta in narcosi. Acta Anesthesiol. 21 (1970) 463

Rose, K. G.: Methodischer Beitrag zur Untersuchung und Beurteilung des subglottischen Raumes. HNO 15 (1970) 84

Rosemann, G.: Vergleichende autoradiographische Untersuchungen über die Wachstumsgeschwindigkeit von Epithelzellen einiger Karzinome, Präkanzerosen und normaler Schleimhaut des Kehlkopfes. Arch. Klin. Experim. Ohren-, Nasen- und Kehlkopfheilk. 188 (1967) 499

Rosemann, G. Über das Vorkommen multizentrischer Carcinomata in situ und Karzinome der Epiglottis. Z. Laryngol. Rhinol. 42 (1963) 641

Roth, D., R. L. Hayes, N. M. Ross, L. Gittmann, B. Kissin: Effectiveness of acridine-binding method in screening for oral, pharyngeal and laryngeal cancer. Cancer 29 (1972) 1579

Sanders, R. D.: Two ventilating attachments for bronchoscopes. Delaware Med. J. 39 (1967) 170

Sauer, G.: Ein neues Photo-Laryngoskop. Z. Hals-, Nasen- u. Ohrenheilk. 41 (1937) 187

Sawashima, M., H. Hirose: New laryngoscopic technique by use of fiberoptics. J. Acoustical Soc. o. Amer. 43 (1968) 168

Schauer, A., J. Herrmann, H. Finsterer: Zytologische Untersuchungen zur Erkennung präneoplastischer und neoplastischer Larynxveränderungen. Verh. Dtsch. Ges. Pathol. 57 (1973) 370

Schechter, G. L., D. Mc Larey: Conservation Surgery of the larynx and hypopharynx. Milit. Med. 138 (1973) 639

Schmidt-Bäumler, U., W. Rupp: Karzinosarkom des Stimmbandes. Laryngol. Rhinol. 54 (1975) 772

Schönhärl, E.: Zur klinischen Bedeutung der Stroboskopie. Z. Laryngol. Rhinol. 41 (1962) 568

Schwab, W.: Die Berufsschäden der Schleimhaut in Nase, Nebenhöhlen, Mundhöhle, Rachen, Speiseröhre und Kehlkopf. Arbeitsmed. Sozialmed. Arbeitshyg. 7 (1967) 266

Schwab, W., K. zum Winkel: Möglichkeiten der Strahlentherapie in der Hals-, Nasen- und Ohrenheilkunde. Georg Thieme-Verlag, Stuttgart (1975)

Seifert, K., H. Werner, H. J. Arndt, W. Banzhaf: Ergebnisse der primären Behandlung des Larynxkarzinoms mit konventioneller Röntgentiefentherapie oder Radiumkontaktbestrahlung. Strahlentherapie 40 (1970) 613

Seiferth, L. B., H. Glanz: Carcinoma in situ laryngis. Z. Laryngol. Rhinol. 50 (1971) 827

Seiferth, L. B., O. Kleinsasser, H. Glanz: Behandlungsmethoden und Behandlungsergebnisse bei Stimmlippenkarzinomen im Frühstadium. Z. Laryngol. Rhinol. 52 (1973) 421

Sessions, D. G.: Surgical pathology of cancer of the larynx and hypopharynx. Laryngoscope 86 (1976) 814

Shedd, D. P., J. F. Gaeta: In vivo staining of pharyngeal and laryngeal cancer. Arch. Surg. 102 (1971) 442

Shettigara, P. T., R. W. Morgan: Asbestos, smoking and laryngeal carcinoma. Arch. Environ. Health 30 (1975) 517

Sifmanóvic, R. L.: Die Bedeutung der zytologischen Untersuchung nach der Abschabmethode in der Diagnose der Nasen-, Mund-, Schlund- und Kehlkopfkrankheiten. Probl. Tuberk. 6 (1951) 45

Sorensen, H.: Transconioscopy in laryngeal carcinoma. Arch. Otolaryng. 92 (1970) 28

Stange, G., E. Gebert, C. van de Loo: Intubationslose Narkose bei direkter Laryngoskopie. Z. Laryngol. Rhinol. 5 (1974) 339

Staszewski, J.: Cancer of the upper alimentary tract and larynx in Poland and in polish-born americans. Brit. J. Cancer 29 (1974) 389

Steiner, W., F. Bierl, R. Köstler, M. P. Jaumann, R. Panis: Krebsfrüherkennung in Mund-, Rachen- und Kehlkopfbereich - Analyse eines regionalen Vorsorgemodells. Z. Laryngol. Rhinol. 55 (1976) 918

Steiner, W.: Krebsfrüherkennung in Mund, Rachen und Kehlkopf. Dtsch. Ärztebl. 73 (1976) 3159

Steiner, W., H.-J. Pesch: Vor- und Frühstadien des Kehlkopfkarzinoms. Verh. Dtsch. Ges. Path. 61 (1977) 364

Steiner, W., M. P. Jaumann, H.-J. Pesch: Endoskopische Nadelbiopsie in Rachen und Kehlkopf. HNO 26 (1978) 168

Steiner, W., K. P. Holzhauser, M. P. Jaumann: Rhinolaryngologische und arbeitsmedizinische Untersuchungen zur Berufsgefährdung von Schornsteinfegern. Arch. Ohren-, Nasen- und Kehlkopfheilk. 216 (1977) 627

Steiner, W., M. P. Jaumann: Untersuchungen zur Erkennung von Gefährdungsgruppen für Tumorerkrankungen im Kopf- und Halsbereich. Forschung im Geschäftsbereich des BMJFG, Jahresbericht 1978/79. Kohlhammer-Verlag, Stuttgart, Bd. 88 (1980) 171

Stell, P. M., T. Mc Gill : Exposure to asbestos and laryngeal carcinoma. J. Laryngol. 89 (1973) 513

Strong, M. S., C. W. Vaughan, J. Incze: Toluidine blue in diagnosis of cancer of the larynx. Arch. Otolaryngol. 91 (1970) 515

Strong, M. S., G. J. Jako: Laser surgery in the larynx. Ann. Otol. 81 (1972) 791

Stuckrad, H. v., I. Lakatos: Über ein neues Lupenlaryngoskop (Epipharyngoskop). Z. Laryngol. Rhinol. 54 (1975) 336

Stutsman, A. C., M. H. Mc Gavran : Ultraconservative management of superficially invasive epidermoid carcinoma of the true vocal cord. Ann. Otol. 80 (1971) 507

Sugar, J.: Die Histologie der Präkanzerosen des Kehlkopfs. Arch. Klin. Experim. Ohren-, Nasen- und Kehlkopfheilk. 197 (1970) 142

Thomsen, J., J. Olsen, K. A. Thomsen: Exfoliative cytology in the diagnosis of laryngeal malignancy. J. Laryngol. Otol. 89 (1975) 281

Thomsen, K. A., J. Thomsen: Toluidinblaufärbung bei Larynxkrankheiten. Z. Laryngol. Rhinol. 54 (1975) 114

Thumfart, W., W. Steiner, M. P. Jaumann: Lupenendoskopische Elektromyographie des M. crico-arytaenoideus dorsalis am wachen Patienten. HNO 27 (1979) 201

Türck, L.: Praktische Anleitung zur Laryngoskopie. Wilhelm Braumüller, Wien (1860)

Valentin, H., H. Otto: Kriterien zur Anerkennung bösartiger Neubildungen als Berufskrankheit. Z. Berufsgenossenschaft 4 (1976) 1

Valentin, H.: Berufskrebse. HNO-Berufskurse 18 (1970) 66

Wagner, R.: Das deutsche Berufskrankheitenrecht aus medizinischer Sicht. Internist. 15 (1974) 393

Wallner, L. J.: Smoker's larynx. Laryngoscope 64 (1954) 259

Wang, P., I. Wang, O. P. Hornstein: Vitalfärbung mit Toluidinblau als klinische Methode zur Früherkennung von Präkanzerosen und Karzinomen der Lippen. Therapiewoche 19 (1973) 1647

Ward, P. H., G. Berci: Advances in endoscopic examination of the respiratory system. Ann. Otol. 6 (1974) 681

Wendler, J.: Endolaryngeale Eingriffe in indirekter Mikroskopie ohne Zusatzoptik. HNO 17 (1969) 158

Wendler, J.: Tele-Mikrostroboskopie. Folia phoniat. 25 (1973) 281

Wigand, M. E.: Das Kehlkopfkarzinom, ein exogener Krebs? Monatskurse für die ärztliche Fortbildung 27 (1977) 6

Williams, R. G., K. W. Beetham: Cancer of the larynx in hull and the surrounding area of east Yorkshire. J. Laryngol. 90 (1976) 639

Williams, G. T., I. M. Farquharson, J. Anthony: Fiberoptic laryngoscopy in the assessment of laryngeal disorders. J. Laryngol. 89 (1975) 299

Winter, K.: Lehrbuch der Sozialhygiene. Volk und Gesundheit, Berlin (1967)

Wynder, E. L.: Toward the prevention of laryngeal cancer. Laryngoscope 85 (1975) 1190

Zakrzewski, A., A. Durska-Zakrzewska, J. Skonieczny, Z. Konczewska, B. Lissowska: The content of some trace elements in blood serum of patients with larynx cancer. Acta Otolaryngol. 73 (1972) 227

Zechner, G.: Die individuelle Krebsgefährdung aus der Sicht der Oto-Rhino-Laryngologie. Öster. Z. Erforschung und Bekämpfung der Krebskrankheit 5 (1971) 22

Zenk, H.: Erkrankungen der oberen Luftwege durch chemische Schadstoffe im Arbeitsprozeß. Arbeitsmed. Sozialmed. Arbeitshyg. 6 (1971) 144

Zenk, H.: Das berufsbedingte Kehlkopfkarzinom in gutachterlicher Sicht. Z. Laryngol. Rhinol. 49 (1970) 100

Anhang

- Dokumentationsbögen
  - Fragebogen
  - Verlaufsbögen
  - Schlüsselliste
- Ergänzungsbogen für retrospektive Befragungsaktion

UNIV.-HNO-KLINIK
ERLANGEN

Wird von der Klinik ausgefüllt

Fragebogen zur Krebsfrüherkennung

Bitte Zutreffendes ankreuzen!
Wenn Klartext erbeten, bitte deutlich schreiben. Danke

VORSORGE

Lk-Nr. (1) 1

Lfd.Nr. ☐☐☐☐ 5

Name .....

Vorname.....

Wohnort .....

geb. .....

aus Erlangen - 1
nähere Umgebung - 2
Entfernung über 50 km - 3 ☐ 6

männl. (1)
weibl. (2) ☐ 7
Alter ☐☐ 9

Datum .....

Wer hat Sie zur heutigen Untersuchung veranlaßt?

Bekannte (1) ☐ Ihr Hausarzt (2) ☐ Ihr Facharzt (3) ☐ Zeitung (4) ☐ Rundfunk (5) ☐ Fernsehen (6) ☐ ☐ 10

Sind in der Familie (Eltern, Großeltern, Geschwister) Krebsfälle aufgetreten? ja ☐
wenn ja, welche? .....

Welche Beschwerden führten Sie zum Arzt?
(Falls mehrere Beschwerden vorhanden, bitte Hauptbeschwerde durch Unterstreichen kennzeichnen!)

Heiserheit	ja ☐	Nachlassen des Geschmacks	ja ☐	☐ 11	☐ 12
Husten	ja ☐	Behinderte Nasenatmung	ja ☐	☐ 13	☐ 14
Auswurf	ja ☐	Häufiger Schnupfen	ja ☐	☐ 15	☐ 16
Blut im Auswurf	ja ☐	Niesanfälle	ja ☐	☐ 17	☐ 18
Schluckschmerzen	ja ☐	Blut im Nasensekret	ja ☐	☐ 19	☐ 20
Schluckbehinderung	ja ☐	Nasenbluten	ja ☐	☐ 21	☐ 22
Druckgefühl im Hals	ja ☐	Nachlassen des Geruchs	ja ☐	☐ 23	☐ 24
Kloßgefühl im Hals	ja ☐	Übler Geruch in der Nase	ja ☐	☐ 25	☐ 26
Kratzen im Hals	ja ☐	Schwerhörigkeit	ja ☐	☐ 27	☐ 28
Räusperzwang	ja ☐	Schwindel	ja ☐	☐ 29	☐ 30
Atemnot	ja ☐	Ohrlaufen	ja ☐	☐ 31	☐ 32
Mundgeruch	ja ☐	Tumorwachstum	ja ☐	☐ 33	☐ 34
Zungenbrennen	ja ☐				

Seit wieviel Monaten bestehen die Hauptbeschwerden? ..... Monate ☐☐ 36

Waren Sie wegen obiger Beschwerden bereits in Behandlung? ja ☐ ☐ 37
wenn ja, Hausärztliche Beh. vor ..... Monaten / seit ..... Monaten ☐ 38
" Fachärztliche Beh. vor ..... Monaten / seit ..... Monaten ☐ 39

Wurden bei Ihnen bereits die Mandeln entfernt? ja ☐ ☐ 40
" " " " d.sogenannten Polypen " ja ☐ ☐ 41

Wurden andere Operationen im HNO-Bereich durchgeführt? ja ☐ ☐ 42
welche: ..... Jahr .....

Leiden Sie an einer Bronchitis? ja ☐ ☐ 43
Asthma? ja ☐ ☐ 44
Lungen-Tbc? ja ☐ ☐ 45

Haben Sie ungewollt an Gewicht verloren? nein (1) ☐ unter 5 kg (2) ☐ über 5 kg (3) ☐ ☐ 46

Mußten Sie wegen Atemnot oder Bewußtlosigkeit (z.B. wegen Vergiftung oder nach einem Unfall) i n t u b i e r t werden, d.h. künstlich über einen Schlauch aus Gummi beatmet werden? ja ☐ ☐ 47

vor ..... Jahren, über ..... Tage

nur bei Exposition verschlüsseln

Arbeitsbedingungen (Beruf)

Welchen Beruf üben Sie zur Zeit aus?
..... seit ..... Jahren ☐☐ 49

Welchen Beruf übten Sie vorher aus?
..... wieviel Jahre ..... ☐☐ 51

Sind Sie bei ihrer Arbeit besonders ausgesetzt gegenüber

Hitze	ja ☐	☐	52
Feuchtigkeit	ja ☐	☐	53
Kälte	ja ☐	☐	54
häufiger Witterungswechsel	ja ☐	☐	55
Staub	ja ☐	☐	56
Rauch	ja ☐	☐	57
chemische Dämpfe	ja ☐	☐	58
Reizgase	ja ☐	☐	59

Falls Sie chem. Dämpfen und Reizgasen ausgesetzt sind, könne Sie genau angeben, um welche Schadstoffe es sich handelt? .....

Müssen Sie beruflich / privat v i e l reden ja ☐ ☐ 60
l a u t reden ja ☐

Rauchergewohnheiten

Rauchen Sie? ja ☐ nein ☐ ☐ 61
wenn ja, seit wieviel Jahren ..... ☐☐ 63
Rauchten Sie früher? ja ☐ nein ☐ ☐ 64
wenn ja, wieviele Jahre ..... ☐☐ 66

Seit wieviel Jahren rauchen Sie nicht mehr? ..... Jahre ☐☐ 68

	jetzt Anzahl pro Tag	früher Anzahl pro Tag	
Zigaretten	☐☐	☐☐	☐ 69
Zigarillos	☐☐	☐☐	
Zigarren	☐☐	☐☐	
Pfeife	☐☐	☐☐	☐ 70

NUR vom Arzt auszufüllen!

PAT. amb.

Spiegeluntersuchung o.B. (1) ☐ unklar/fraglich (2) ☐ path. (3) ☐ ☐ 71

Lupenendoskopie o.B. (1) ☐ path. (2) ☐ ☐ 72
falls path.: gutartig (1) ☐ V.a.Präcancerose (2) ☐ V.a.Tu. (3) ☐

Mundhöhle ..... ☐ 73
Kehlkopf ..... ☐ 74
Hypopharynx ..... ☐ 75
Nasenrachen ..... ☐ 76

ÜW zu uns bzw. Fachklinik: ja ☐ nein ☐ ☐ 77

andere HNO-Befunde: ..... ÜW zum F.A. (HNO ja ☐ nein ☐ ☐ 78
andere, nicht HNO-Befunde: ..... ÜW zum F.A. (Int.usw.) ja ☐ nein ☐ ☐ 79

TU-Dok. (SFB) erfolgt: ☐ Ko.us. veranlaßt: ja ☐ nein ☐ ☐ 80

Kontrolluntersuchung am: ..... o.B. ☐
wenn z.B. Befund: .....

Weiterbehandlung beim Facharzt notwendig: ☐
Kontrolluntersuchung bei uns: ☐
Überweisung zur weiteren Diagnostik bzw. Behandlung zu uns: ☐

LK-Nr. (2) 1
Lfd.Nr. ☐☐☐☐ 5
Nr.d. US. ☐ 6
(1=1.Diagn., 2=2.Diagn. ..... usw.) ☐ 7

(Befund und Diagnose)

Es gilt: nein = 1 ja = 2 nicht durchgeführt = 0, wenn nicht anders angegeben

DIAGNOSTIK :

INSPEKTION :

	Spiegel	L.E.	M.L.E.
Makroskop.Befund: ..... (s. Schlüssel 1)	☐☐ 9	☐☐ 25	☐☐ 41
Lokalisation und Ausdehnung ..... (s. Schlüssel 2)	re ☐ li ☐ 11	re ☐ li ☐ 27	re ☐ li ☐ 43

Weitere diagnostische Maßnahmen:

Cytoleg. Abstrich:	☐ 12	☐ 28	☐ 44
keimar = I Pap I = 2, Pap II = 3 Pap III = 4, Pap IV = 5 Pap V = 6			
Bakt./Mykoleg. Abstrich:	☐ 13	☐ 29	☐ 45
keimar = 1, path. Keime = 2 Tbc = 3, Pilze = 4			
Toluidinblaufärbung:	re ☐ li ☐ 15	re ☐ li ☐ 31	re ☐ li ☐ 47
keine = 1, mag. = 2 schw.pos. = 3, pos. = 4			
PE = 1, Abtragung = 2 Nadelbiopsie = 3, PE + Nadelbiopsie = 4	☐ ☐ 17	☐ ☐ 33	☐ ☐ 49
Histologischer Befund: (siehe Schlüssel 3)			Histo Nr.....
Hauptdiagnose :	☐☐ 19	☐☐ 35	☐☐ 51
2. Diagnose :	☐☐ 21	☐☐ 37	☐☐ 53
3. Diagnose :	☐☐ 23	☐☐ 39	☐☐ 55

Funktionsprüfung: nein = 1 ja = 2

grobe Beweglichkeit intakt: ☐ 56

wenn nein:

re li

Bewegungseinschränkung = 1 Parese = 2 ☐ ☐ 58

Stroboskopie:

wenn ja: Amplitude verkürzt = 1 aufgehoben = 2 ☐ ☐ 60

Randkantenverschiebung vorhanden = 1 ☐ ☐ 62

nicht vorhanden = 2

Bei Feststellung eines Tumors:

prätherapeutisches Tumorstadium (TNM-System)

Tumor: (T) T1a = 1 T1b = 2 T2 = 3 T3 = 4 T4 = 5 ☐ 63

Halslymphknoten: (N) N0 = 1 N 1 = 2 N2 = 3 N3 = 4 ☐ 64

re li

beweglich = 1 fixiert = 2 ☐ ☐ 66

Fernmetastasen: (M) M0 (nicht vorhanden) = 1 ☐ 67

M1 (vorhanden) = 2

Stadieneinteilung: I = 1 II = 2 III = 3 IV = 4 ☐ 68

NEBENDIAGNOSEN (obere und untere Luftwege)

Mundhöhle: o.B. = 1 v.a. Präkanzerose = 2 v.a.TU. = 3 ☐ 69

ÜW in Dermatologische Klinik ☐ 70

endgültige Diagnose: ..... ☐ 71

(benigne = 1 Präkanzerose = 2 Tumor = 3)

Röntgen NNH path.: ..... ☐ 72

Endoskopie NNH path.: ..... ☐ 73

Z.n.KH.Op. path.: ..... ☐ 74

NRR path.: ..... ☐ 75

Septum/Nase path.: ..... ☐ 76

chron. Tonsillitis: ..... ☐ 77

andere ..... ☐ 78

Lfd.Nr. (3) 1

LK-Nr. ☐☐☐☐ 5

Erstbeh.-1, Zweitbeh.-2 .....3,4 ☐ 6

THERAPIE

		Monat	Jahr	ja/nein
SANIERUNG OBERE LUFTWEGE	nein - 1 ja - 2			☐ 7
wenn ja, konservativ		☐☐	☐☐	☐ 8
Septum/ Nasen-operation		☐☐	☐☐	☐ 9
NNH.-Sanierung		☐☐	☐☐	☐ 10
Tonsillektomie		☐☐	☐☐	☐ 11

KEHLKOPFTHERAPIE

nicht operativ ☐ 12

konservative Laryngitistherapie

andere: .....

STRAHLENTHERAPIE ☐ 13

Art: ..... Felder: .....

Dosis: ..... Dauer: .....

CHEMOTHERAPIE ☐ 14

.....

operativ (KK) ☐ 15

(siehe Schlüssel 4)

1. Eingriff: ..... ☐☐ ☐☐ ☐ 16

Histo: Hauptdiagnose: ..... ☐☐ 18

2. Diagnose: ..... ☐☐ 20

3. Diagnose: ..... ☐☐ 22

Resektion im Gesunden ☐ 23

falls nicht im Gesunden:

2. Eingriff: ..... ☐☐ ☐☐ ☐☐ 25

3. Eingriff: ..... ☐☐ ☐☐ ☐☐ 27

Operation im Gesunden ☐ 28

Therapiereihenfolge (siehe Schlüssel 5) ☐☐☐☐

bei simultaner Erstbehandlung od. unmittelbarer Behandlungsfolge

Hals ☐ 29

Neckdissection rechts - 1, links - 2, beidseitig - 3 ☐☐ ☐☐ ☐ 30

Gefäßscheidenrevision re/li ☐☐ ☐☐ ☐ 31

Lymphknoten intraoperativ ☐☐ ☐☐ ☐ 32

nicht verh. - 1 ☐ 33

verh. re. - 2

li. - 3

bds. - 4

Lymphknotenhistologie: (siehe Schlüssel 3) ..... re:.....li..... ☐☐ 35

POSTTHERAPEUTISCHES TUMORSTADIUM

Tumor: (T)	T1a - 1	T1b - 2	T2 - 3	T3 - 4	T4 - 5	☐ 36
Lymphknoten: (N)	N0 - 1	N1 - 2	N2 - 3	N3 - 4		☐ 37
Stadieneinteilung:	I - 1	II - 2	III - 3	IV - 4		☐ 38

T N S

Abweichung gegenüber präth. Tumorstadium ☐ ☐ ☐ 41

VERLAUFSBOGEN (1) (posttherapeutisch)

Datum	Methode	Diagnose	Arzt	Photo	Film
Monat Jahr	1. Spiegel-US 2. Lup.End. 3. Mikro-E. 4. Cytol. 5. P E	o.B. = 1 benigne ohne th. Konsequenz = 2 benigne mit th. Konsequenz = 3 Endolaryngeales Rezidiv(Rezidiverhebungsbogen) = 4 Extralaryngeales Rezidiv = 5 Regionäre Metastasen rechts = 6 links = 7 Fernmetastasen = 8 Verlaufsbogen (2)			
☐☐ ☐☐	.....	☐	.....	☐	☐
☐☐ ☐☐	.....	☐	.....	☐	☐
☐☐ ☐☐	.....	☐	.....	☐	☐
☐☐ ☐☐	.....	☐	.....	☐	☐
☐☐ ☐☐	.....	☐	.....	☐	☐
☐☐ ☐☐	.....	☐	.....	☐	☐
☐☐ ☐☐	.....	☐	.....	☐	☐
☐☐ ☐☐	.....	☐	.....	☐	☐
☐☐ ☐☐	.....	☐	.....	☐	☐
☐☐ ☐☐	.....	☐	.....	☐	☐
☐☐ ☐☐	.....	☐	.....	☐	☐
☐☐ ☐☐	.....	☐	.....	☐	☐
☐☐ ☐☐	.....	☐	.....	☐	☐
☐☐ ☐☐	.....	☐	.....	☐	☐
☐☐ ☐☐	.....	☐	.....	☐	☐
☐☐ ☐☐	.....	☐	.....	☐	☐
☐☐ ☐☐	.....	☐	.....	☐	☐
☐☐ ☐☐	.....	☐	.....	☐	☐
☐☐ ☐☐	.....	☐	.....	☐	☐

Monate seit Erstbehandlung rezidivfrei ☐☐☐ 44

Anzahl endoskop. Abtrg. benigner Veränderungen ☐☐ 46

Monate seit Erstbehandlung bei endolaryng. Rezidiv ☐☐☐ 49

Patient entzog sich Ke.US. ☐ 50

Stichtag:.....
(Dok.)

VERLAUFSBOGEN (2) (posttherapeutisch)

	Extralaryngeales Rezidiv (Lokales R.a.Hals)	Halsmetastase	Fernmetastase
Monate seit Erstbeh.	☐ 51 ☐☐ 53	☐ 57 ☐☐ 59	☐ 63 ☐☐ 65
Makroskopischer Befund (Lokalisation/Ausdehnung)			
Diagnosesicherung durch: (PE/Rö/Szintigramm u.a.) PE=1, Palp.=2, Rö=3, andere=4	☐ 54	☐ 60	☐ 66
Therapie keine =1 / Op =2 / RAD =3 Chemoth. =4 /Komb.Th. =5 andere =6	☐ 55	☐ 61	☐ 67
posttherap. Histobefund: kein Ca =1 / Ca =2 non in sano =3	☐ 56	☐ 62	☐ 68

Zweittumor wenn ja: Lokalisation: nein = 1 ja = 2 ☐ ☐ 69
gesichert durch:
.....

Komplikationen: wenn ja: ..... ☐ ☐ 70

Exitus: Datum: ..... /Monate seit Erstbehandlung ☐☐☐ 73
Ursache: ..... /Tu.-unabhängig = 1
Tu.-abhängig = 2 ☐ ☐ 74
unbekannt = 3

Sektion: wenn ja: Befund .....
..... ☐ ☐ 75

Bemerkungen (kritische Epikrise / Analyse)
..... ☐ ☐ 76
.....

zur Ersttherapie Therapiereihenfolge (siehe Schlüssel 5) ☐☐☐ ☐☐☐ 77 78 79

SCHLÜSSEL

1. Makroskop.Befunde

01 Stenose
02 Narbe
03 Haematom
04 Entzündung akut
05 Entzündung subakut
06 Entzündung chron.
07 Tbc
08 Oedem
09 Reinkeoedem
10 Varix chordis
11 Stimmbandverd.
12 Knötchen
13 Polyp solitär
14 " multipel
15 Cyste
16 Haemangiom
17 Chron. hyperplast. Laryngitis
18 " " " m.V.a.Ca
19 Leukoplakie
20 " "
21 Pachydermie
22 " "
23 Hyperkeratose
24 " "
25 Taschenbandverdickung
26 " "
27 Papillom
28 " "
29 Ulcus
30 " "
31 Kehlkopf-Ca (Verdacht auf)

2. Lokalisationen

1 Supraglottis
2 Glottis
3 Subglottis
4 Supraglottis + Glottis
5 Supraglottis + Glottis + Subglottis
6 Glottis + Subglottis
7 Hypopharynx
8 Oropharynx

3. Histologische Befunde

01 Chron.unspez. Entzündung
02 unspez. Granulationsgewebe
03 Oedem
04 Fibrose
05 Hyalinose
06 Ulcus
07 Tuberculose
08 Cyste
09 Polyp
10 Amyloid
11 Fibrom
12 Fibroepithelion
13 Hämangiom
14 Lymphangiom
15 andere benigne Tumorformen
16 Papillom I
17 Papillom II
18 Papillom III
19 Kleinzellig I (ger. Dysplasie)
20 Kleinzellig II (mgr. Dysplasie)
21 Kleinzellig III (hochgr.Dysplasie) - Ca in situ
22 Microcarzinom
23 Plattenepithelca ohne Verhornung (invasiv)
24 Plattenepithelca mit Verhornung (invasiv)
25 Anaplastisches Ca
26 Papillom mit Übergang in Ca
27 Andere maligne Tumorformen (Adeno-Ca, Lymphosarkom andere SA, Melanom)
28 Lymphknoten - frei von Tumorzellen
29 Lymphknoten - retikulär aktiviert
30 Lymphknoten - Karzinommetastase

4. Operative Therapie

01 Tracheotomie
02 Thyreotomie
03 Chordectomie links
04 Chordectomie rechts
05 Chordectomie beidseitig
06 Vordere Teilresektion rechts (Leroux Robert)
07 Vordere Teilresektion links
08 Halbseitenexstirpation rechts (Hautant)
09 Halbseitenexstirpation links
10 Horizontale Teilresektion (Huet, Alonso)
11 Epiglottectomie
12 Laryngectomie
13 Larynx-Pharynx-Querresektion
14 Pharynxteilresektion rechts
15 Pharynxteilresektion links
16 lokale, laryngeale Nachresektion
17 andere

5. Therapiefolge

1 Operation
2 Strahlentherapie
3 Chemotherapie
4 Komb. Therapie
5 andere

Bei Strahlen-bzw. Chemotherapie im Klartext nähere Angaben über Art, Dosis, Dauer und Ort der Behandlg.!

Fragebogen - HNO-Klinik Erlangen

Falls Klartext erbeten, bitte deutlich schreiben, ansonsten Zutreffendes ankreuzen.

1. Welchen Beruf üben bzw. übten Sie aus?
   Wieviele Jahre waren Sie in diesen Berufen tätig?

   1. Beruf ..... , ... Jahre
   2. Beruf ..... , ... Jahre
   3. Beruf ..... , ... Jahre

   Sind Sie jetzt im Ruhestand? ja ◯ nein ◯
   Wenn ja, seit wieviel Jahren sind Sie im Ruhestand? ..... Jahre

2. Mußten (oder müssen) Sie beruflich oder privat
   viel reden? ja ◯ nein ◯
   laut reden? ja ◯ nein ◯

3. Haben Sie früher geraucht? ja ◯ nein ◯
   wenn ja, wieviele Jahre lang? ..... Jahre
   Rauchen Sie jetzt noch? ja ◯ nein ◯
   Wenn Sie jetzt nicht mehr rauchen, seit wieviel Jahren haben Sie das Rauchen aufgegeben! ..... Jahre
   Wieviel rauchen, bzw. rauchten Sie?

Zigaretten	jetzt Anzahl pro Tag:	früher Anzahl pro Tag: .....
Zigarillos	" " " " :	" " " " : .....
Zigarren	" " " " :	" " " " : .....
Pfeifen	" " " " :	" " " " : .....

4. Haben Sie vor Ihrer ersten Untersuchung in der Hals-Nasen-Ohrenklinik regelmäßig Alkohol getrunken? ja ◯ nein ◯
   wenn ja, was haben Sie getrunken und wieviel?

   ◯ Bier wieviel Flaschen pro Tag? .....
   ◯ Wein wieviel pro Tag? .....
   ◯ Schnaps wieviel pro Tag? .....

Herrn Prof. Dr. M. E. Wigand, Direktor der Universitäts-Hals-Nasen-Ohren-Klinik Erlangen, danke ich sehr herzlich für die stete Förderung dieser Arbeit und für wertvolle Anregungen.

Für die langjährige kollegial-freundschaftliche Zusammenarbeit bin ich Herrn Prof. H.-J. Pesch vom Pathologischen Institut Erlangen und Herrn Dr. M. P. Jaumann als Mitarbeiter in der Endoskopie sehr dankbar.

Frl. Berger und Herrn Lunemann danke ich für vielfältige Hilfe bei der Fertigstellung dieser Arbeit.

Offsetdruck · Fotodruck · Hogl · Hauptstraße 109 · 8520 Erlangen · Tel.09131/22990